

**Correspondencia**

Dr. Jorge P. Castagnino  
Domicilio Postal: Núñez 2241 - 7° A  
CP 1429 - C.A.B.A.  
Correo electrónico: jcastag@intramed.net

Recibido: 12.04.2011

Aceptado: 21.06.2011

# Síndrome DRESS inducido por fármacos anti tuberculosis

**Autores:** Jorge Pedro Castagnino, Rosa María Musella, Domingo Palmero  
División Neumotisiología, Hospital Francisco Javier Muñoz. Ciudad de Buenos Aires, Argentina.

**Resumen**

Presentamos cuatro pacientes con tuberculosis pulmonar y reacciones adversas graves a los fármacos antituberculosis. Estos pacientes tuvieron farmacodermia, hepatitis, eosinofilia, fiebre y uno de ellos insuficiencia renal, constituyendo el Síndrome DRESS. Este síndrome es una reacción grave de hipersensibilidad a diferentes fármacos. Suele ser producido por los anticonvulsivantes, las sulfonamidas, algunos fármacos antivirales, entre otros. Los fármacos anti tuberculosis también pueden producir este síndrome potencialmente fatal. Se destaca la importancia de la farmacovigilancia para su detección y tratamiento precoz.

**Palabras clave** > reacciones adversas a fármacos, DRESS, eosinofilia, tuberculosis.

**Abstract****DRESS syndrome induced by anti-tuberculosis drugs**

We present four patients with pulmonary tuberculosis and severe adverse reactions to antituberculosis drugs. These patients had skin rash, hepatitis, eosinophilia, fever, and one of them had renal failure; all these signs conform the diagnosis of DRESS syndrome. This syndrome is caused by a severe hypersensitivity reaction to different drugs. It is usually caused by anticonvulsants, sulfonamides, some antiviral drugs, among others drugs. Anti-tuberculosis drugs can also cause this potentially fatal syndrome. The importance of surveillance for early detection and treatment of adverse drug reactions is emphasized.

**Key words** > adverse drug reactions, DRESS, eosinophilia, tuberculosis.

## Introducción

El síndrome DRESS, así llamado por las iniciales en inglés (Drug Rash with Eosinophilia and Systemic Symptoms) fue descrito por primera vez por Bocquet et al en 1996<sup>1</sup>. Es una farmacodermia grave, potencialmente fatal, de etiología desconocida, caracterizada por fiebre, exantema, adenopatías, alteraciones hematológicas y afectación visceral<sup>2,3</sup>. El órgano más frecuentemente afectado es el hígado, seguido por riñones y pulmones. Suele ser producido por anticonvulsivantes, sulfonamidas y algunos antivirales, entre otros. La fisiopatología no se conoce, pero podrían intervenir diferentes mecanismos: predisposición genética, defectos en la eliminación de los fármacos implicados, alteraciones inmunológicas e infecciones, tales como el herpes virus tipo 6

(HHV6). La mortalidad es del 8 al 10% y ocurre en pacientes con severo compromiso multiorgánico<sup>4</sup>.

Presentamos cuatro pacientes con síndrome DRESS inducido por fármacos anti tuberculosis.

**Caso 1:** 27 años, argentina. Diagnóstico de tuberculosis (TB) pulmonar muy avanzada. (Figura 1) Comenzó tratamiento con isoniacida (H), rifampicina (R), etambutol (E) y pirazinamida (Z).

No tenía antecedentes de enfermedades. Negaba drogadicción y alcoholismo.

Treinta días después de iniciado el tratamiento presentó fiebre, rash eritematoso y pruriginoso, náuseas, vómitos, epigastralgia y aumento de transaminasas (TGO: 135 U/l, TGP: 61 U/l). Se suspendió el tratamiento.

En los días siguientes, aumentó el exantema comprometiendo todo el cuerpo y también mucosas oral y genital. Fue evaluada por dermatología,

donde diagnosticaron eritema polimorfo (Figuras 1B y D). Le indicaron meprednisona 0,5 mg/k/d y antihistamínicos. También presentó hepatomegalia dolorosa y edemas en miembros inferiores y sacro (Figura 1C).

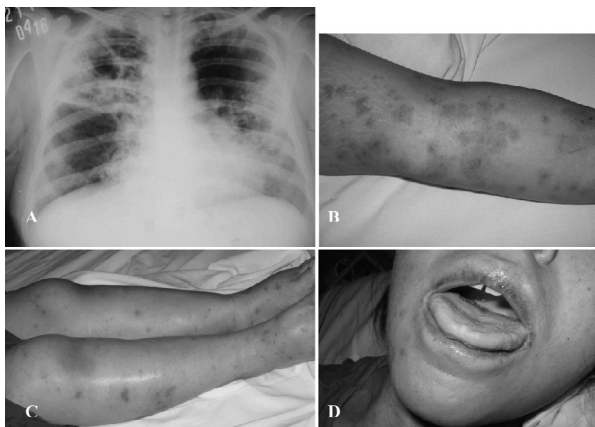
Una ecografía mostró hepatomegalia con aumento de la ecogenicidad compatible con esteatosis, fibrosis o granulomatosis y ascitis moderada con vena porta permeable y con flujo. Se intentó obtener el líquido ascítico pero no se pudo. Hepatograma: bilirrubina total: 4,5 mg/dl, bilirrubina directa: 4 mg/dl, TGO: 465 U/l, TGP: 543 U/l, fosfatasa alcalina: 370 UI/l, tiempo de protrombina: 30%, APTT: 54 segundos, Factor V: 42%, Factor II: 24%, Factor VII-X: 21%, albúmina: 1,8 g/dl, Na: 136, K: 5 mmol/l, proteinuria de 24 h: 0.48 g, creatinina 8 mg/dl, urea: 110 mg/dl, glóbulos blancos: 48.000/mm<sup>3</sup>, eosinófilos 6% (2.880/mm<sup>3</sup>), eritroblastos, mielocitos, neutrófilos en banda y formas inmaduras. Evaluación de hematología: sin blastos, reacción leucemoide probablemente secundaria a insuficiencia hepática. No tenía signos de insuficiencia cardíaca.

Serología para VIH, para hepatitis A, B, C y autoanticuerpos: no reactivas.

Se le indicó corticoides, ranitidina, lactulosa, albúmina y furosemida, pero la paciente falleció por insuficiencia hepática, renal y, finalmente, sepsis.

**Caso 2:** 31 años, boliviana. Diagnóstico: derrame pleural TB.

Antecedentes: pancreatitis, colecistectomía por litiasis vesicular, obesidad. Estuvo en tratamiento psiquiátrico por ataques de pánico y depresión, actualmente no recibía psicofármacos.



**Figura 1.** A. Radiografía de tórax: opacidades heterogéneas bilaterales con cavidades. B. Eritema polimorfo en brazo. C. Edemas en miembros inferiores. D. Afectación de labios y lengua.

Comenzó tratamiento con HREZ. Veinte días después, presentó vómitos, fiebre (39°C), anorexia, eritrodermia, prurito generalizado, edema en cara y lesiones mucosas en boca. Los exámenes complementarios anormales fueron TGO: 183 U/l, TGP: 187 U/l, bilirrubina total: 1,5 mg/dl, tiempo de protrombina: 78%, glóbulos blancos: 12.800/mm<sup>3</sup>, eosinófilos: 13% (1.664/mm<sup>3</sup>), plaquetas: 191.000/mm<sup>3</sup>. Se suspendió el tratamiento y se indicaron corticoides y antihistamínicos.

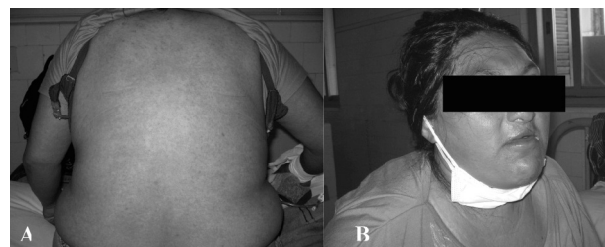La Figura 2 muestra las lesiones cutáneas mucosas.

A las 48 h. de suspendido el tratamiento: bilirrubina total: 1.8 mg/dl, bilirrubina directa: 1.2 mg/dl, TGO: 501 U/l, TGP: 668 U/l, fosfatasa alcalina: 666 UI/l, tiempo de protrombina: 58%, Factor V: 119%, Factor II: 63%. Serología para VIH, marcadores para hepatitis A, B y C y auto anticuerpos no reactivos.

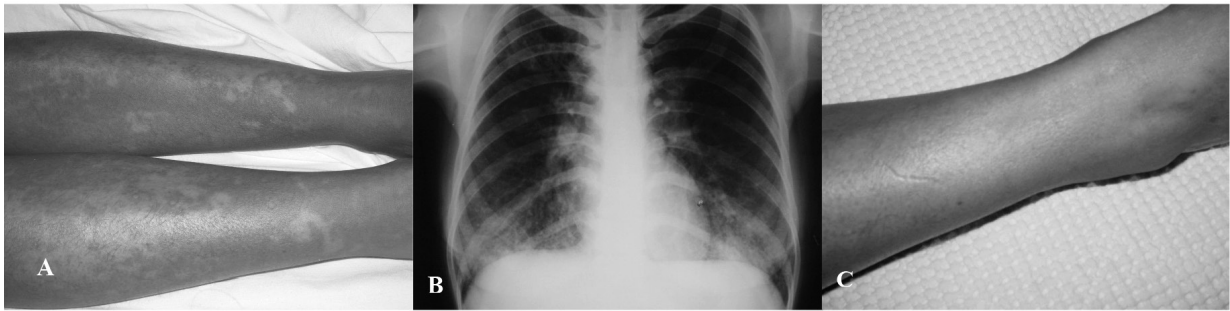
Ecografía abdominal: hígado tamaño conservado, con leve aumento de la ecogenicidad. Páncreas de tamaño conservado, hiperecogénico, resto del abdomen de características normales. Luego de normalizarse la función hepática y desaparecer las lesiones cutáneas (40 días después de suspendido el tratamiento), se comenzó con dosis bajas y progresivas de H y R. Cuando recibió 150 mg de R presentó disnea, fiebre, hipoxemia, leucocitosis de 13.600/mm<sup>3</sup> con eosinofilia 38% y aumento de TGO: 405 U/l y TGP: 815 U/l. Mejoró con la suspensión del tratamiento, oxigenoterapia, altas dosis de corticoides y antihistamínicos.

Finalmente, se esperó nuevamente la normalización de las transaminasas y se comenzó con etambutol, estreptomycinina y levofloxacina, sin efectos adversos.

**Caso 3:** 32 años, boliviana. TB pulmonar. Treinta días después de comenzado el tratamiento con HREZ presentó epigastralgia, náuseas, fiebre, eritrodermia y prurito generalizado.



**Figura 2.** A. Rash en región dorsal. B. Eritrodermia y edema facial.



**Figura 3.** A. Exantema en miembros inferiores. B. Radiografía de tórax: opacidades de aspecto alveolar bibasales que no estaban en la Rx de ingreso. C. Desaparición de las lesiones cutáneas

Cuatro hermanos tuvieron TB, 3 de ellos presentaron reacciones adversas a los fármacos similares a la paciente.

Al examen físico presentaba: mal estado general, fiebre (39°C), eritrodermia y prurito, edema en miembros inferiores y cara, hepatomegalia dolorosa.

Al ingreso presentaba aumento de las transaminasas (TGO: 716 U/l, TGP: 470 U/l), tiempo de protrombina: 75%, serología para VIH y para hepatitis A, B y C: no reactivas. Se suspendieron los fármacos anti TB y se administró hidratación parenteral, dexametasona 16 mg/d IV, hidroxicina 30 mg/d, ranitidina 300 mg/d IV.

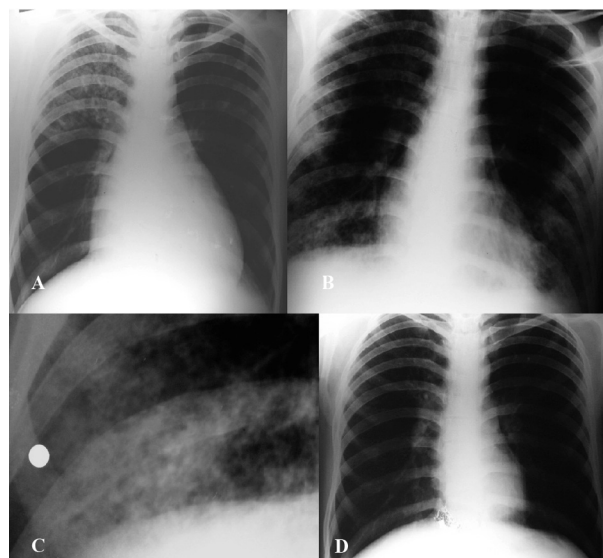
Luego de 48 h presentó aumento del prurito y del edema en cara y fiebre (39°C). Los estudios complementarios demostraron aumento de las enzimas hepáticas: TGO: 646 UI/l, TGP: 902 UI/l, disminución del tiempo de protrombina: 50% y leucocitosis 29.600/mm<sup>3</sup>. La gasometría arterial reveló hipoxemia (paO<sub>2</sub>: 65 mmHg).

En la Figura 3 pueden observarse las lesiones cutáneas y la aparición de opacidades nuevas alveolares bibasales en la radiografía de tórax (A y B).

La paciente pasa a Unidad de Terapia Intensiva (UTI) y evoluciona estable con descenso progresivo de transaminasas.

En la ecografía abdominal pudo observarse hepatomegalia homogénea, vesícula pequeña con paredes engrosadas de aspecto edematoso y escasa luz. Mínima ascitis. En un nuevo hemograma los glóbulos blancos fueron de 28.900/mm<sup>3</sup>, con eosinofilia de 14.6%.

Pasa nuevamente a sala general con descenso de las enzimas hepáticas: TGO: 77 UI/l, TGP: 183 UI/l. Continuó con mejoría progresiva de las lesiones cutáneas hasta la desaparición de las mismas y normalización total del hepatograma (Figura 3 C). En ese momento, comienza tratamiento antiTB



**Figura 4.** A. Rx tórax de ingreso. Opacidades reticulonodulillares en campo superior derecho. Aumento del área cardíaca. B. ingreso a UTI. Opacidades bibasales. C. Rx localizada de las mismas lesiones. D. Rx del alta con desaparición de las lesiones.

con dosis bajas y progresivas de R. Cuando se alcanzó la dosis plena, presentó edema bpalpebral y en labios y se suspendió definitivamente. Al mejorar el edema, comenzó con H, luego E y por último estreptomycinina en dosis progresivas con buena tolerancia.

El comienzo de tratamiento efectivo antituberculosis se produjo 50 días después del ingreso hospitalario.

**Caso 4:** 23 años, boliviano. TB pulmonar, VIH negativo. Comienza tratamiento con HREZ. Después de 40 días presenta exantema generalizado, enantema, fiebre, eosinofilia, hepatitis e hipoxemia. Se interna en UTI con aumento de las transaminasas: TGP: 688 U/l, TGO: 152 U/l, tiempo de protrombina: 60%, Factor V: 80%, eosinófilos:

3.042(18%), pH: 7.47, PaO<sub>2</sub>: 49.9 mmHg, (FIO<sub>2</sub>: 0.21), PaCO<sub>2</sub>: 29.1 mmHg. En la Rx de tórax se observaron opacidades bibasales que no estaban en Rx de ingreso (Figura 4 B y C).

Se suspendieron los fármacos anti-TB y se administraron corticoides, antihistamínicos, vitamina K y oxigenoterapia.

Cuando mejoraron las lesiones cutáneas y se normalizó la función hepática, se introdujeron en forma secuencial y en dosis progresivas R, E, S, H. Veinticuatro horas después de recibir H, presentó fiebre (39°C), y rash leve. Se suspendió definitivamente H y continuó con R, E, S con buena evolución y sin nuevos efectos adversos. En la Rx tórax del alta se observó mejoría de las lesiones (Figura 4 D).

## Discusión

Los pacientes que describimos presentaron: fiebre, exantema, enantema, hepatitis, y eosinofilia mayor de 1.500/mm<sup>3</sup>. Uno presentó, además, insuficiencia renal (caso 1) y dos pacientes opacidades nuevas en la Rx de tórax que podrían corresponder a eosinofilia pulmonar o neumonitis por hipersensibilidad (Casos 3 y 4). La evolución fue favorable en 3, aunque se debió modificar el tratamiento inicial y una paciente tuvo insuficiencia hepática, renal y sepsis que le ocasionaron la muerte (Caso 1). El compromiso multiorgánico, el intervalo prolongado (3 a 4 semanas) desde la iniciación del tratamiento y la aparición de los síntomas, son compatibles con el diagnóstico de síndrome DRESS. Los criterios clínicos para hacer el diagnóstico son<sup>1</sup>:

1. Erupción cutánea.
2. Alteraciones hematológicas: eosinofilia > 1.500/mm<sup>3</sup> y/o presencia de linfocitos atípicos.
3. Compromiso sistémico: adenopatías (>2 cm. de diámetro) y/o hepatitis (elevación de transaminasas al menos 2 veces de los valores normales) y/o nefritis intersticial, y/o neumonitis intersticial, y/o carditis.
4. Fiebre.

Todos los fármacos antituberculosis pueden producir reacciones adversas (RAFA). La mayoría son leves y autolimitadas, pero a veces pueden ser graves e incluso mortales.

Las RAFA más frecuentes y potencialmente graves son la hepatotoxicidad y las reacciones cutáneas. La frecuencia de hepatotoxicidad varía

del 5 al 33%<sup>5</sup>. Esta amplia variación se debe a diferentes poblaciones estudiadas, múltiples esquemas de tratamiento realizados, variaciones en la definición de hepatotoxicidad y en el monitoreo de las mismas. En nuestra experiencia, la incidencia de hepatotoxicidad durante el tratamiento de la TB es del 8%<sup>6</sup>.

Las reacciones cutáneas graves que requieren la suspensión del tratamiento se observan entre el 0,6 y 8%. Nosotros la observamos en el 2% de los pacientes y etambutol fue la causa más frecuente<sup>7</sup>. A diferencia de la hepatotoxicidad cualquier fármaco puede producir reacciones adversas cutáneas.

Los fármacos probablemente responsables de este síndrome de hipersensibilidad generalizada fueron rifampicina e isoniacida. En un paciente (caso 1), no pudimos establecer el o los fármacos implicados.

La rifampicina es habitualmente bien tolerada, aunque puede producir manifestaciones de hipersensibilidad, especialmente cuando se administra en forma intermitente, dos veces por semana y a dosis alta. Más raramente ocurren con administración diaria. Algunos enfermos presentan fiebre, escalofríos, cefalea, dolores osteoarticulares y malestar general (síndrome pseudo gripal o flu-like). Son reacciones frecuentemente leves y autolimitadas. Sin embargo, otras son más graves y potencialmente fatales, por ejemplo: púrpura trombocitopénica, anemia hemolítica, glomerulonefritis, insuficiencia renal, hipotensión, disnea y shock anafiláctico. Los mecanismos patogénicos no se conocen con exactitud, aunque podrían ser causados por anticuerpos anti-rifampicina, los cuales fijan complemento. Sin embargo, su presencia no siempre implica el desarrollo de síntomas y por el contrario, puede haber síntomas en ausencia de estos anticuerpos.

La isoniacida también puede producir reacciones de hipersensibilidad generalizada como rash, fiebre, síndrome de Steven-Johnson, anemia hemolítica, vasculitis y neutropenia. Pero son muy raros.

## Manifestaciones clínicas

Las manifestaciones clínicas del síndrome DRESS suelen aparecer a las 2-8 semanas de la exposición al fármaco responsable, lo que supone un período de latencia más largo que el observado en otras toxicodermias agudas<sup>8</sup>. En nuestros pacientes, el período de latencia fue de 20 a 40 días. En pa-

cientes sensibilizados o que ya han padecido un síndrome DRESS, la instauración del cuadro es mucho más precoz.

En más del 90% de los casos se presentan manifestaciones cutáneas. Pueden ir desde un exantema máculo papular confluyente y pruriginoso, céfalocaudal, descamativo, hasta la confluencia de las lesiones y eritrodermia. Estas lesiones pueden evolucionar a la dermatitis exfoliativa. El edema facial periorbitario es frecuente y, junto con la fiebre, son signos iniciales del síndrome DRESS<sup>4</sup>. El compromiso mucoso es poco frecuente, y se manifiesta con queilitis, conjuntivitis, erosiones orales y genitales.

Entre las manifestaciones no dermatológicas del síndrome DRESS se destacan, además de la fiebre y las adenopatías, las alteraciones hematológicas y el daño visceral.

- Las adenopatías, localizadas o generalizadas, son una manifestación clínica muy frecuente (hasta en el 75% de los pacientes). El examen patológico de las mismas suele mostrar una hiperplasia linfoide benigna con cambios reactivos<sup>4</sup>.
- Hematológicamente, se presentan leucocitosis con linfocitos atípicos (30%), eosinofilia (más de 1.500/mm<sup>3</sup>) en el 70% de los pacientes, y en algunos, anemia hemolítica con Coombs negativo e hiperglobulinemia policlonal<sup>8</sup>.
- Hepatitis (50%). Se han descrito también nefritis túbulo-intersticial, distrés respiratorio, miocarditis, tiroiditis, pancreatitis, miositis, meningitis, parotiditis, hepato-esplenomegalia y shock<sup>12</sup>.

## Patogenia

La patogenia del síndrome DRESS no se conoce con exactitud, aunque se cree que intervienen factores hereditarios, metabólicos, inmunológicos e inflamatorios<sup>9</sup>. Podría deberse a un exceso de metabolitos tóxicos originado por alteraciones genéticas o ambientales. Estos metabolitos tóxicos desencadenan una respuesta inmune celular. Al actuar como haptenos o al ocasionar un daño oxidativo a las células, producen señales que activan la producción de citoquinas. El síndrome DRESS secundario a sulfonamidas ocurre en pacientes que son acetiladores lentos, generando aumento de metabolitos tóxicos. Algo similar podría ocurrir con la isoniacida.

La predisposición hereditaria parece ser un factor muy importante. Una de las pacientes tenía antecedentes familiares de reacciones adversas a fármacos anti TB.

La infección y reinfección por el herpes virus 6 (HHV 6) ha sido implicada en el desarrollo de este síndrome<sup>10</sup>. Si bien no se ha podido demostrar el mecanismo patogénico del virus, se cree que los fármacos podrían producir cierto grado de inmunosupresión, la cual genera reactivación de virus latentes y una respuesta inmune masiva. Los síntomas probablemente son producidos por linfocitos T antivirales que reaccionan en forma cruzada con el fármaco<sup>11</sup>.

## Fármacos que más frecuentemente producen síndrome DRESS<sup>12</sup>

Abacavir, dapsona, nevirapine, allopurinol, diltiazem, oxicam, atenolol, sales de oro, fenobarbital, azatioprina, isoniacida, fenitoína, captopril, lamotrigina, sulfasalazina, carbamazepina, sulfonamidas, clomipramina, minociclina, trimetoprima.

## Diagnóstico diferencial

El diagnóstico diferencial del síndrome DRESS incluye numerosas enfermedades:

Síndrome de Steven Johnson y necrólisis epidérmica tóxica: ambas ocurren 1 a 3 semanas después de la administración del fármaco. Hay fiebre y compromiso multiorgánico pero sin eosinofilia ni linfocitosis atípica.

Enfermedad de Kawasaki: se presenta con fiebre, linfadenopatías y rash, pero no es inducida por fármacos ni tiene eosinofilia.

Enfermedad de Still: es una enfermedad autoinmune, caracterizada por fiebre, erupción máculo-papulosa, adenomegalias. No tiene relación con fármacos.

Infecciones virales: EBV, HIV, CMV, hepatitis.

Sepsis, linfomas, leucemias, colagenosis, vasculitis, síndrome hipereosinófilico.

## Tratamiento

La primera medida es suspender el fármaco sospechoso de haber provocado el síndrome. Pero hay que recordar que algunos pacientes tienen empeoramiento paradójico de los síntomas después de la suspensión del fármaco, como ocurrió en los cuatro pacientes descritos.

Los glucocorticoides sistémicos constituyen el tratamiento más aceptado, atribuyéndose su efecto beneficioso a la inhibición de la interleukina 5 en el proceso de acumulación de eosinófilos, como se ha demostrado en el síndrome hipereosinófilico. Sin embargo, existen controversias sobre su utilidad<sup>13</sup>. Ayudan a la resolución de los síntomas, pero el rash y la hepatitis pueden persistir por varias semanas. Cuando se retiran pueden producir recaídas. Están indicados cuando hay severo compromiso sistémico.

La inmunoglobulina endovenosa (1mg/kg/d) por 2 días fue beneficiosa en un niño de 6 años con síndrome DRESS por fenitoína<sup>14</sup>.

La N-acetilcisteína es eficaz en farmacodermias secundarias a anticonvulsivantes y ha sido empleada en el tratamiento de síndrome DRESS<sup>8</sup>. Es un precursor del glutatión, molécula implicada en la vía de detoxificación de múltiples fármacos y además, tiene un efecto inmunomodulador al inhibir la producción de citoquinas inflamatorias y la expresión de ICAM-1 en los queratinocitos.

Los miembros de la familia del paciente deberían ser advertidos, porque el riesgo de DRESS es mayor en los familiares de primer grado.

## Conclusiones

El síndrome DRESS es una reacción adversa grave a fármacos y potencialmente fatal. Los fármacos anti TB pueden producir el síndrome DRESS. Las manifestaciones clínicas suelen ser tardías. Hay que sospecharlo cuando después de 2 a 3 semanas de iniciado el tratamiento, el paciente presenta rash, fiebre, eosinofilia, hepatitis o afectación de otros órganos. Es muy importante suspender precozmente el tratamiento. Es muy difícil identificar el fármaco responsable, porque todos pueden producirlo. Puede ocurrir empeoramiento paradójico luego de suspender los fármacos. La resolución del rash y la hepatitis pueden requerir semanas y en algunos casos, meses. Si bien es poco frecuente, su aparición implica internaciones prolongadas, riesgo de resistencia bacteriana, necesidad de uso de fármacos de segunda línea, mayor riesgo

epidemiológico y costo sanitario. Es importante realizar farmacovigilancia para su detección y tratamiento precoz.

## Bibliografía

1. Bouquet H, Bagot M, Roujeau JC. Drug induced pseudo-lymphoma and drug hypersensitivity syndrome (Drug Rash with Eosinophilia and Systemic Symptoms: DRESS). *Semin Cutan Med Surg* 1996; 1: 250-7.
2. Amante MF, Filippini AV, Cejas N, Lendoire J, Invenzarza O, Parisi C. Dress syndrome and fulminant hepatic failure induced by lamotrigine. *Ann Hepatol*. 2009; 8: 75-7.
3. Severe acute hepatitis in the DRESS syndrome: Report of two cases. *Ann Hepatol* 2010; 9: 198-201.
4. Walsh SA, Creamer D. "Drug reaction with eosinophilia and systemic symptoms (DRESS): a clinical update and review of current thinking". *Clinical and Experimental Dermatology* 2011; 36: 6-11.
5. An Official ATS Statement: Hepatotoxicity of Antituberculosis Therapy. *Am J Crit Care Med* 2006; 174: 935-52.
6. Musella RM, Castagnino JP, Baldini M, Abbate EH. Frecuencia de Reacciones Adversas Severas durante el tratamiento de la Tuberculosis en pacientes hospitalizados en un Centro de Referencia de Buenos Aires. *Revista Argentina de Medicina Respiratoria*. Suplemento 2006: S62.
7. Castagnino JP, Saab MA, De Stefano G, Musella RM, Brea A, Abbate E. Impacto de la Farmacodermia en el tratamiento de la tuberculosis. *Revista Americana de Medicina Respiratoria*. Suplemento 2008.
8. Tas S, Simonart T. Management of Drug Rash with Eosinophilia and Systemic Symptoms (DRESS Syndrome): An Update. *Dermatology* 2003; 206: 353-6.
9. Sullivan JR, Shear NH. The drug hypersensitivity syndrome: What is the pathogenesis? *Arch Dermatol* 2001; 137: 357-64.
10. Descamps V, Valance A, Edlinger C, et al. Association of human herpes virus 6 infection with drug reaction with eosinophilia and systemic symptoms. *Arch Dermatol* 2001; 137: 301-4.
11. Ichiche M, Kiesch N, De Bels D. DRESS syndrome associated with HHV-6 reactivation. *Eur J Intern Med* 2003; 14: 498-500.
12. Wolkenstein P, Revuz J. Drug-induced severe skin reactions - incidence, management and prevention. *Drug Safety* 1995; 13: 56-68.
13. Ganeva M et al. "Carbamazepine-induced drug reaction with eosinophilia and systemic symptoms (DRESS) syndrome: report of four cases and brief review". *International Journal of Dermatology* 2008, 47: 853-60.
14. Scheuerman O, Nofech-Moses Y, Rachmel A, Ashkenazi S. Successful treatment of antiepileptic drug hypersensitivity syndrome with intravenous immune globulin. *Pediatrics* 2001; 107: 14.