

**Correspondencia**

Ana María Putruele

Dirección Postal: Av. Córdoba 2351 (CP 1230), piso 7,

Buenos Aires

Correo Electrónico: anaputruele@hotmail.com

## Mujer anciana con disnea y antecedentes de tuberculosis

Recibido: 08.06.2011

Aceptado: 24.01.2012

**Autores:** Andrea Jünemann, Daniel Downey, Iris Boyeras, María Eva Ramírez Pelosi, Patricia Vujacich, Ana Aguilera  
Hospital Español Ciudad de Buenos Aires

**Palabras clave:** Plombaje pulmonar

Se trata de una mujer de 88 años con antecedentes de tuberculosis pulmonar a 20 años aproximadamente. Consultó por disnea sibilante de larga data. No recordaba el tratamiento instituido. Nunca había fumado y no tenía antecedentes personales ni familiares de asma. Su estado general era bueno y no tomaba ninguna medicación. Presentaba en el examen físico una cicatriz de toracotomía izquierda y sibilancias asiladas. En la espirometría presentaba un defecto obstructivo moderado sin respuesta a broncodilatadores. La radiografía mostró opacidad heterogénea redondeada de bordes netos con áreas calcificadas por lo cual se le solicitó una Tomografía Axial Computarizada (TAC) de tórax (Figura 1).

La paciente no recordaba otros antecedentes. Por la cicatriz de toracotomía y por la imagen tomográfica nos contactamos con la hija, quien relata un procedimiento quirúrgico realizado a la paciente en el momento del diagnóstico de TBC.

Se indica Budesonide/formoterol 160/4.5 mcg, dos aspiraciones cada doce horas.

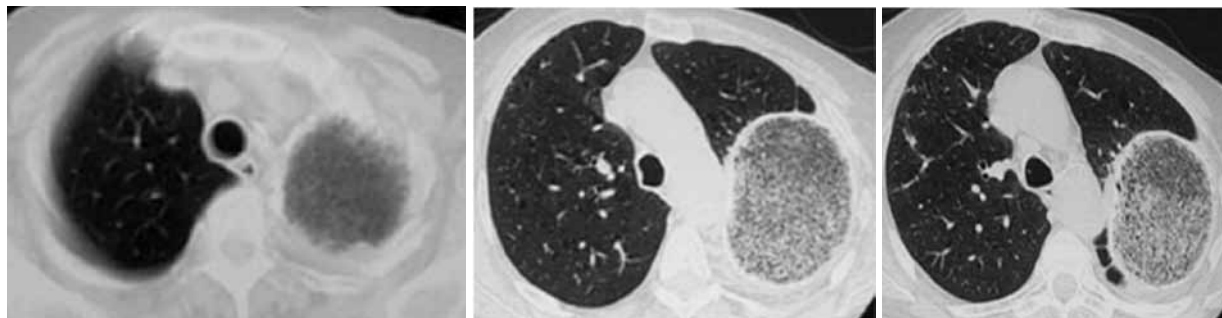
El diagnóstico fue Hiperreactividad bronquial post TBC y Plombaje pulmonar.

### Que es Plombaje pulmonar?

Hasta la aparición de la Isoniazida (1950) y la Rifampicina en la década del sesenta, el tratamiento para la Tuberculosis no era efectivo. Se ideaban variantes terapéuticas especialmente para tratar las cavidades entre las cuales se encontraba el Plombaje. El fundamento subyacente era que colapsando la cavidad ésta debía curar. La técnica consiste en introducir material inerte (plomba: distintas sustancias como parafina, celuloide, polietileno, etc) entre la pleura parietal y las costillas forzando el colapso cavitario. Este procedimiento se denominaba plombaje extrapleurar. En nuestro país se realizó en más de 1000 pacientes en la década de 1950.

La paciente recibió este tratamiento y como único síntoma respiratorio presentó disnea sibilante muchos años después del procedimiento.

En la actualidad la cirugía no tiene indicación en el tratamiento de la tuberculosis pulmonar, salvo en casos seleccionados de tuberculosis multirresistente (TBCMR) y en el tratamiento de algunas secuelas<sup>1</sup>. Sin embargo en la era preantibiótica los



**Figura 1 A, B y C.** TC de tórax, cortes axiales, ventana de parénquima pulmonar: se evidencia una disminución del volumen de la región apical del hemitorax izquierdo. En su región dorsal se identifica una imagen redondeada de bordes gruesos y calcificados que presenta contenido con sutiles imágenes radiolúcidas, en relación a antecedente de plombaje. No se identifica derrame pleural y la grasa extrapleurar impresiona conservada. No se identifican imágenes cavidades parenquimatosas.

procedimientos quirúrgicos eran muy utilizados para tratar la enfermedad.

Básicamente se practicaban técnicas colapsantes (neumotórax terapéuticos, toracoplastias y plombajes), resectivas (lobectomías, pleuroneumonectomías) y drenajes del espacio pleural<sup>1</sup>.

A nuestra paciente se le practicó una técnica de plomaje en el lóbulo superior izquierdo para colapsar dicho lóbulo. La misma consiste en introducir material inerte (parafina, celuloide, polietileno) entre la pleura parietal y las costillas forzando el colapso cavitario.

Las complicaciones más frecuentes a largo plazo de esta técnica son tumores malignos, erosión de

grandes vasos, fístulas y más comúnmente infecciones y migración del material inerte<sup>2</sup>.

La paciente no presentó complicaciones relacionadas al procedimiento hasta la fecha.

## Bibliografía

1. Abate E, Palmero D, Castagnino J y cols. Tratamiento de la tuberculosis: Guía práctica elaborada por la Sección Tuberculosis, Asociación Argentina de Medicina Respiratoria. *Medicina* 2007; 67(3): 295-305.
2. Weissberg D, Weissberg D. Late Complications of Collapse Therapy for Pulmonary Tuberculosis. *Chest* 2001; 120: 847-851.