

**Correspondencia:**

Carlos Mario Boccia  
Domicilio Postal: Lisandro de la Torre 71 - 4° B - CP 1408  
Ciudad de Buenos Aires  
Correo electrónico: carlosboccia@intramed.net  
Teléfono: (011) 4641-6775

Recibido: 07.10.2012  
Aceptado: 02.11.2012

## Tuberculosis por inoculación

**Autores:** Carlos Mario Boccia<sup>1</sup>, Marisa Gutiérrez<sup>2</sup>, Daniel Benedetti<sup>1</sup>, Darío Rey<sup>1</sup>, Graciela Faccioli<sup>1</sup>, José González<sup>1</sup>

<sup>1</sup>División Neumotisiología, <sup>2</sup>Sección Bacteriología de la Tuberculosis  
Hospital Tornú - Ciudad de Buenos Aires - Argentina

### Resumen

Una bacterióloga sufrió un accidente por punción con una aguja con jeringa que contenía una cepa de *Mycobacterium tuberculosis* en un dedo de la mano. La zona de la punción se inflamó y la expresión del dedo 15 días después del accidente arrojó una gota de pus que puesta al microscopio permitió observar 3 bacilos ácido-alcohol resistentes con la técnica de Ziehl-Neelsen. Se diagnosticó tuberculosis por inoculación accidental y fue tratada como tal.

Se discuten las características de este caso encuadrado como tuberculosis cutánea, cuando se produce como infección exógena por inoculación directa.

**Palabras clave:** tuberculosis por inoculación accidental, tuberculosis cutánea

### Abstract

#### Inoculation tuberculosis

A bacteriologist suffered a puncture accident while manipulating a *Mycobacterium tuberculosis* strain, affecting a finger. The involved area swelled and a drop of pus came out after pressure on the finger 15 days afterwards. This was stained by Ziehl Neelsen technique, and three acid-fast bacilli were observed. Tuberculosis was diagnosed, and proper treatment was started. We discuss the case, classified as cutaneous tuberculosis produced by exogenous infection through accidental direct inoculation.

**Key words:** Accidental inoculation tuberculosis, Cutaneous tuberculosis

*“¿Puede la inoculación directa producir el desarrollo, al menos localmente, de material tuberculoso?”*

R. Laennec, 1806<sup>1</sup>

### Introducción

En 1882 Robert Koch presentó el resultado de sus investigaciones en la Sociedad de Fisiología de Berlín<sup>2</sup>. Comunicaba no sólo haber descubierto un nuevo bacilo, sino que demostraba de forma irrefutable que este era la causa de la tuberculosis, enfermedad por la cual moría 1 de cada 7 hombres por aquellos años<sup>2</sup> y que, aunque hoy en declinación, sigue produciendo estragos (en 2010 la OMS reportó 1.400.000 de personas fallecidas en el mundo por esta causa)<sup>3</sup>.

Robert Koch observaba y describía la tuberculosis tanto en humanos como en animales. La llamaba *tuberculosis espontánea* para diferenciarla de la tuberculosis que él mismo provocaba en los animales cuando les inoculaba material tuberculoso. A esta otra forma inducida la llamaba *tuberculosis por inoculación*.

Actualmente, la tuberculosis por inoculación, como problema asistencial, se ve casi exclusivamente en bacteriólogos en el contexto de un accidente laboral, aunque se han descrito en otras múltiples y raras condiciones.

Presentamos un caso a discusión.

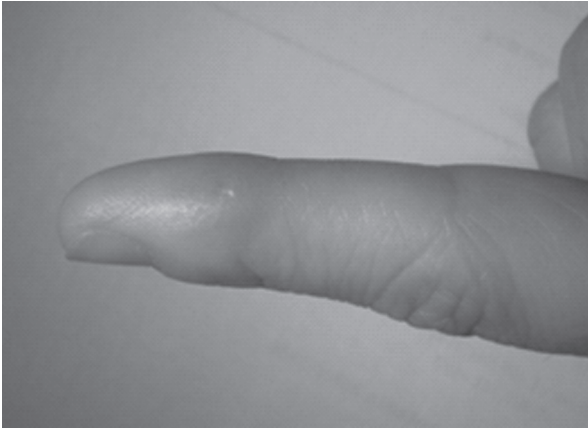### CASO

Una bacterióloga de 38 años que trabaja en la Sección Bacteriología de la Tuberculosis, Centro

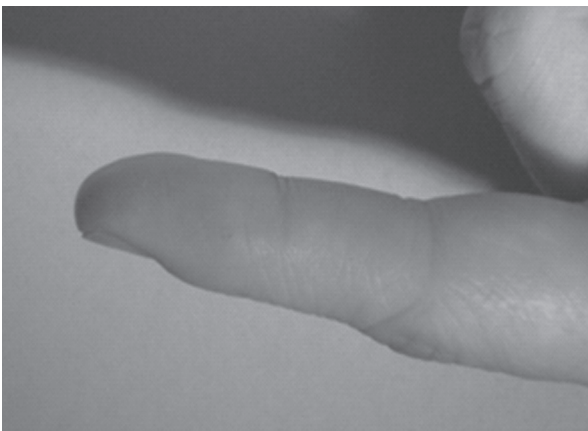
de Referencia para el área de la Ciudad Autónoma de Buenos Aires, sufrió un accidente por punción en un dedo de la mano.

Ella estaba procesando cepas de *Mycobacterium tuberculosis* con el objetivo de realizar el test de sensibilidad a los tuberculostáticos de primera línea. Para ello trabajaba con cultivos puros desa-

rollados en medio sólido de Lowenstein Jensen y debía realizar los repiques correspondientes al medio líquido (caldo de Middlebrook, sistema MGIT 960). A continuación, en el momento de realizar la inoculación de este repique a los tubos con medio de cultivo líquido que contenían los tuberculostáticos, se produjo el accidente. Estos




1) A 15 días de la punción.



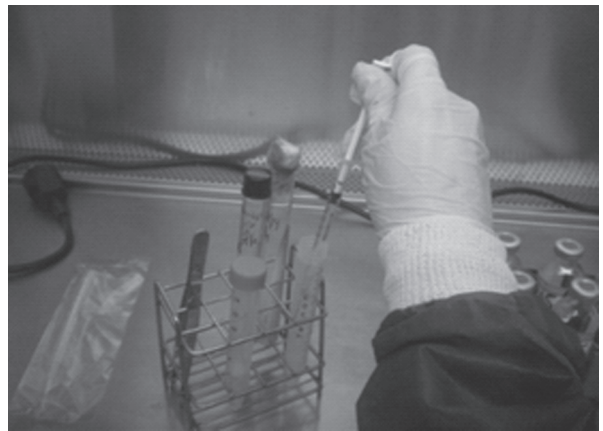2) A 2 meses del tratamiento.



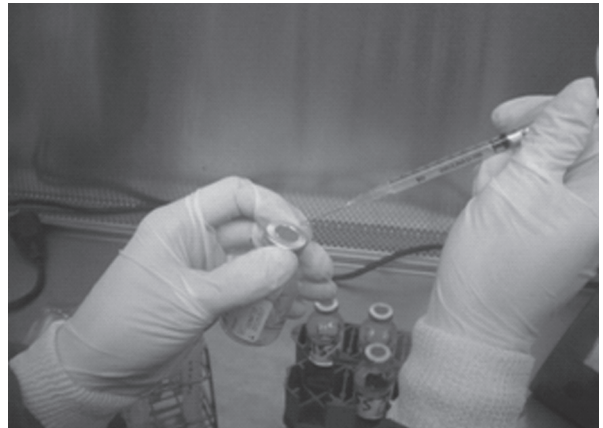
3) Cabina de seguridad biológica



4) Trabajando con las colonias de micobacterias



5) Aspirado del repique de colonias de micobacterias



6) Simulación: punción accidental del dedo

procedimientos se realizan con jeringa descartable de 1 ml con su correspondiente aguja, utilizando además todas las medidas de bioseguridad necesarias para este tipo de tareas (barbijo, guantes) y dentro del área donde se encuentra la cabina de seguridad biológica (mesada de flujo laminar). En el momento de realizar la inoculación de la cepa que estaba dentro de la jeringa de 1 ml hacia el tubo de medio líquido, accidentalmente se pincha la cara externa del dedo índice de la mano izquierda. Realizó inmediatamente maniobras de expresión del dedo y este sangró. La cepa provenía de un aislamiento de *Mycobacterium tuberculosis* de un paciente HIV negativo. No consultó ni tomó ninguna otra conducta.

15 días después, el sitio de la punción se hallaba con signos evidentes de flogosis: rubor y dolor escaso, pero sin calor local ni fiebre. Por el orificio de la punción y ante una nueva compresión del dedo obtuvo una gota de pus; procesó esa gota y la tiñó con la técnica de Ziehl-Neelsen (ZN), poniéndola al microscopio y observando 3 bacilos ácido-alcohol resistentes (BAAR).

24 hs después consultó en Neumotisiología. La paciente no presentaba linfadenopatía regional, fiebre ni otros síntomas generales. Se diagnosticó tuberculosis por inoculación, se inició tratamiento con 4 drogas y se realizó la notificación correspondiente a la Aseguradora de Riesgo de Trabajo (ART).

La PPD fue negativa, hemograma normal, VSG 20 mm. Resto s/p.

Rx de 1ra. falange del 2do. dedo y Rx de partes blandas de la misma: sin particularidades.

El test de sensibilidad del caldo de cultivo inoculado ulteriormente evidenció resistencia a Isoniacida (INH) y sensibilidad a estreptomycin, etambutol y rifampicina, por lo que se rotó la INH a estreptomycin. La paciente se negó a esta droga y optó por moxifloxacina.

A 4 meses de la instauración del tratamiento presenta muy buena evolución.

## Discusión

Hemos encuadrado este caso como una tuberculosis cutánea, una forma de tuberculosis extrapulmonar. Desde que en 1896 Darier clasificó la tuberculosis cutánea en tuberculosis verdadera y tuberculides, la patogenia de estas últimas ha permanecido oscura y nuevos intentos de clasi-

ficaciones más prácticas que pudiesen ayudar a los clínicos en la toma de decisiones diagnósticas y terapéuticas han tenido resultado diverso. Sin pretender analizarlas aquí, diremos en términos generales que una tuberculosis cutánea puede ser el resultado de una diseminación hematogena de una lesión distante o de la invasión de la piel por progresión de una lesión contigua. Pero también puede resultar de una infección exógena y entonces dar distintas formas clínicas si se trata de una TB cutánea primaria o extraprimaria; las infecciones exógenas pueden deberse a la exposición de la piel a material tuberculoso, el cual penetraría en la piel presuntamente sana, por abrasiones microscópicas o por heridas visibles a simple vista; aquí la necesidad del abordaje conjunto con los dermatólogos se hace ostensible.

Pero también, como en nuestro caso, la infección exógena puede ser por inoculación directa de los bacilos, entendiendo que la “inoculación” implica la necesidad de un esfuerzo activo con algún instrumento o material que produzca una punción o laceración por la cual se introduzca el *Mycobacterium*. Existe un volumen muy amplio de reportes de adquisición de tuberculosis por accidentes laborales como el descrito aquí<sup>1, 4-6</sup>, tanto como por tatuajes<sup>7</sup>, circuncisión<sup>8</sup>, *piercing*<sup>9</sup>, inyección de vacunas<sup>10-12</sup>, inyección IM de penicilina<sup>13</sup>, accidentes de trabajadores de laboratorios<sup>1, 4, 5</sup>, e intenciones suicidas<sup>14</sup>. La historia de la medicina está ensombrecida por epidemias de tuberculosis por inoculación en ocasión de vacunaciones masivas a niños: 209 fueron vacunados contra tos ferina en 1948 en Iwagasaki de los cuales 62 desarrollaron TB en relación a la vacuna<sup>11</sup>; en 1949 también en Japón 102 niños padecieron TB por inoculación en relación a la vacuna antitifoidea<sup>12</sup>. Sin embargo, la literatura no ofrece una distinción entre este término y aquella “inoculación” de vacuna por vía oral de una cepa virulenta, en vez de BCG, que sufrieron 251 niños por error, de los cuales 72 murieron por TB miliar en 1929 en Lubeck<sup>11</sup>; tampoco se distingue la TB cutánea por contacto, como las padecidas por veterinarios o trabajadores de los tambos, u otras enfermedades ocupacionales como la que históricamente se describió en los disectores de cadáveres con TB, y que se llamó “tubérculo anatómico”, “verruga necrogénica”, o “verruga del disector” (prosector’s wart), hoy más conocida como tuberculosis *verrucosa cutis*. Creemos que el término “inoculación” debería

reservarse para aquellos casos en que se introduce el germen con la ayuda de un elemento punzocortante, para diferenciarlo de la TB por contacto o aquella en cuya patogenia intervienen las mucosas en forma directa.

En cuanto al diagnóstico, la situación particular de haber sido la paciente una bacterióloga experimentada hizo que estando en su lugar de trabajo, 15 días después del accidente, realizara la expresión de la herida punzante infectada, pusiera la gota de pus en el portaobjetos y realizara la tinción de ZN, accediendo ella misma a visualizar los bacilos y realizar el diagnóstico: baciloscopia positiva. Este es un hecho infrecuente, ya que en general las formas extrapulmonares son paucibacilares y requieren en la mayoría de los casos de una biopsia buscando granulomas, células de Langhans o bacilos. Aún así, puede no encontrarse nada de esto en cuyo caso queda realizar la prueba terapéutica<sup>15</sup>. La muestra sólo fue suficiente para el examen directo y por lo tanto no fue cultivada.

Asumiendo que esos gérmenes son los que están produciendo la inflamación, podría replicarse con razón que la identidad del germen sólo puede certificarse luego de los cultivos. De hecho el método diagnóstico gold estándar de la TB es el cultivo, y este método no fue utilizado. No obstante, las TB extrapulmonares tienen escasa confirmación bacteriológica frente a las TB pulmonares, por lo que suele requerirse la biopsia del tejido implicado en búsqueda de las lesiones características.

En el caso presentado no hemos realizado una biopsia buscando granulomas tuberculoides, porque la posibilidad de que esos BAAR hubiesen sido micobacterias ambientales contaminantes, en el contexto que presentamos, es absolutamente despreciable versus la probabilidad de enfermedad local constatada.

También se podría argumentar que no está demostrado que esos bacilos fuesen viables y que esa infección fue debida a gérmenes comunes. Pero creemos que la lesión carece de las características de esas infecciones, porque no fue acompañada de calor y porque tuvo una incubación prolongada (15 días). Estas son características propias del bacilo tuberculoso, el cual origina una respuesta inmune inespecífica durante los primeros 15 días para, a partir de ese momento, conformar la respuesta específica con formación de granulomas y/o caseum según el estado inmunitario del huésped.

El diagnóstico se realizó entonces por la clínica y el antecedente epidemiológico (inoculación de material infectante conocido) confirmado por la baciloscopia positiva, obtenida 2 semanas después del accidente.

Una relación causa efecto inobjetable: accidente por punción con material tuberculoso, inflamación purulenta del tejido y rescate 15 días después del germen inoculado, lo que se demuestra por microscopia directa (una situación única, ya que la paciente es además la bacterióloga que realiza estos estudios).

En cuanto al tratamiento con cuatro drogas, lo es tanto de la lesión local como de la eventual diseminación linfohemática. En el estudio de Kumar y Muralidhar<sup>16</sup> (280 pacientes en 20 años) la diseminación se observó en todo el espectro de formas clínicas de la tuberculosis cutánea, lo que explica el manejo del tratamiento. En el mismo estudio, la reacción de Mantoux no se correlacionó con la diseminación, aunque sí con la ausencia de BCG. Por otra parte es difícil predecir la consecuencia del accidente, como se desprende de la lectura del artículo de Vinod et al<sup>5</sup>, quienes presentan 2 casos por punción en la mano, uno que desarrolla una tuberculosis *verrucosa cutis* y el otro una tuberculosis con síndrome de impregnación. En el caso que presentamos, la inoculación se produjo en la cara lateral externa del 2do. dedo de la mano, a la altura de la 1ra. falange, zona por donde pasa la arteria digital, las venas, una riquísima red capilar, y muy cerca del periostio y de la articulación interfalángica, por lo cual suponemos (a falta de mayores evidencias) que las inoculaciones en los dedos deben tener una tasa de diseminación mayor que en otros sitios, aunque esto también dependería del inóculo y del estado inmunitario del paciente.

Respecto de la duración del tratamiento, creemos que esta forma de TB extrapulmonar fue diagnosticada tempranamente y no alcanzó a desarrollar una forma grave, por lo que 6 meses de tratamiento hubiesen sido suficientes; sin embargo la resistencia a isoniacida implica un cambio en el tratamiento estándar: no sólo es conveniente reemplazar la isoniacida por otra droga –como hicimos– durante la fase inicial, sino prolongar la fase de consolidación de 4 a 7 meses; en el esquema que adoptamos esto se lleva a cabo con rifampicina y etambutol. La duración total del tratamiento será de 9 meses.

Resta decir, que el trabajo profesional en un laboratorio de micobacterias implica una gran exposición a un agente patógeno de la importancia clínica y epidemiológica como es el *Mycobacterium tuberculosis*. En 1999 se calculó en 100 a 200 veces mayor la probabilidad del personal de laboratorios y de salas de necropsias de padecer TB en relación a la población general<sup>17</sup>. La realización de los tests de sensibilidad a esta bacteria implican el máximo nivel de riesgo para el profesional actuante ya que está trabajando con los tubos con colonias de micobacterias de reciente desarrollo.

La manipulación de jeringas y agujas conlleva siempre el riesgo del accidente por punción, como ocurrió en el caso descripto. Se ha propuesto dejar de usar agujas para la realización de este tipo de procedimientos y cambiar a usar sólo jeringas (sin agujas) o su reemplazo por pipetas graduadas automáticas.

De esta forma se pueden evitar este tipo de accidentes por punción y su eventual progresión a enfermedad, como ocurrió en el caso que nos ocupa.

## Bibliografía

1. Sahn S, Pierson D. Primary Cutaneous Inoculation Drug-Resistant Tuberculosis. *Am J Med* 1974; 57: 676-678.
2. Koch R. La etiología de la tuberculosis. Edición en español: Editorial Universitaria de Buenos Aires (EUDEBA), introducción de Raúl Vaccarezza. 1965.
3. World Health Organization: <http://www.who.int/mediacentre/factsheets/fs104/es/index.html>
4. Maestre M et al. Tuberculosis cutánea por inoculación accidental. *Med Segur Trab* 2009; 55(216): 65-70.
5. Vinod K.Sharma et al. Cutaneous Inoculation Tuberculosis to Laboratory Personnel. *Int J Dermatol* 1990; 29(4): 293-294.
6. Tapias L et al. Primary cutaneous inoculation tuberculosis in a healthcare worker as a result of a surgical accident. *Int J Dermatol* 2008, 47: 833-835.
7. Ghorpade A. Lupus vulgaris over a tattoo mark-inoculation tuberculosis. *J EADV* 2003; 17, 569-571.
8. Holt L. Tuberculosis acquired through ritual circumcision. *J Am Med Assoc* 1913; 61: 99-102.
9. Kaur C et al. How safe is nose piercing? Inoculation cutaneous tuberculosis revisited. *Int J Dermatol* 2003; 42: 645-646
10. Farsinejad K, et al. Lupus vulgaris at the site of BCG vaccination: report of three cases. *Clin Ex Dermatol* 2008; 34: 167-169.
11. Oka S y Sato M. A Thirteen-year follow-Up Study of an Epidemic of Inoculation Tuberculosis in Children Caused by Vaccination against Pertussis. *Am Rev Respir Dis* 1963; 88: 462-72.
12. Tamura M, et al. Observations on an epidemic of cutaneous and lymphatic tuberculosis which followed the used of anti-typhoid vaccine. *Am Rev Tuberc* 1955 (71) 465.
13. Ebrill D y Elek S. Tuberculous abscess following intramuscular penicillin. *Lancet* 1946 (2) 379.
14. Jones O, et al. Miliary tuberculosis caused by intravenous self-injection of tubercle bacilli, treated successfully with streptomycin therapy. *Am Rev Tuberc* 1949 (60) 514
15. Palmero D y col. Guías de diagnóstico, tratamiento y prevención de la tuberculosis. Htal.Muñiz-Instituto Vaccarezza. 2010; 35-38.
16. Kumar B, Muralidhar S. Cutaneous tuberculosis: a twenty-year prospective study. *Int J Tuberc Lung Dis* 1999; 3(6): 494-500.
17. Collins CH y Grange JM. Tuberculosis acquired in laboratories and necropsy rooms. *Commun Dis Public Health* 1999; 2: 161-167.