

**Correspondencia:**

Ana Karina Patané  
Domicilio Postal: Domicilio Las Heras 1717  
Villa Maipú San Martín - (1650) Argentina  
Email: cirugiapulmon@gmail.com  
Tel: 054111545698804 /054111532098050

Recibido: 06.02.2012  
Aceptado: 02.11.2012

# Tumor fibroso solitario pleural de lenta evolución

**Autores:** Ana Karina Patané<sup>1</sup>, Mercedes Rayá<sup>2</sup>, Adolfo Rosales<sup>1</sup>, Hector Rivero<sup>1</sup>, Oscar Rojas<sup>1</sup>

<sup>1</sup>Servicio de Cirugía Torácica, <sup>2</sup>Servicio de Anatomía Patológica  
Hospital de Rehabilitación Respiratoria María Ferrer

## Resumen

El tumor fibroso solitario pleural es una neoplasia infrecuente originada en las células submesoteliales de la superficie pleural. Generalmente se manifiesta como una masa exofítica que crece hacia dicho espacio comprimiendo estructuras adyacentes. Su diferencia con el mesotelioma pleural maligno no sólo yace en su origen histológico, sino también en los antecedentes epidemiológicos y el curso clínico de la enfermedad. Presentamos el caso de un paciente con una masa pleural gigante de 11 años de evolución, los inconvenientes suscitados con el diagnóstico y, finalmente, la resolución quirúrgica definitiva.

**Palabras clave:** tumor fibroso solitario, cirugía

## Abstract

### Giant solitary fibrous tumour of the pleura of slow evolution

The solitary fibrous tumor of the pleura is a rare neoplasm originating from submesothelial cells of the pleural membrane. Its usual manifestation is as an exophytic mass that grows into the pleural cavity compressing adjacent structures. The difference with malignant pleural mesothelioma does not only lie in its histological origin, but also in the epidemiological history and clinical course of the disease. We report a patient with a giant pleural mass of 11 years of evolution, the problems arising for the diagnosis, and finally the definitive surgical treatment.

**Key words:** solitary pleural fibrous tumor, surgery

## Introducción

El tumor fibroso solitario pleural es una neoplasia infrecuente mencionada por primera vez por Wagner en 1870, sin embargo su descripción histológica no se realizó hasta fines de 1931. Originado en las células submesoteliales de la superficie pleural, ha recibido varias denominaciones en los últimos años, entre ellas mesotelioma localizado, fibroma pleural, mesotelioma fibroso localizado y, finalmente, tumor fibroso solitario pleural. Generalmente se manifiesta como una masa exofítica que nace en la superficie pleural y crece hacia dicho espacio comprimiendo estructuras adyacentes. Su diferencia con el mesotelioma pleural maligno no sólo yace en su origen histológico, sino también en los antecedentes epidemiológicos y el curso clínico de la enfermedad.

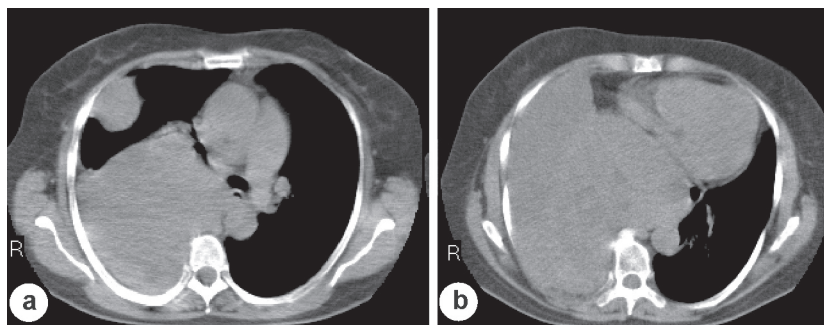
## Caso clínico

Una paciente de 60 años se presenta a la consulta con disnea CF II-III, no asociada a otros síntomas de relevancia. Refiere haber debutado hace 11 años con estos síntomas diagnosticándose en aquella oportunidad una masa en hemitórax derecho que permaneció en control. Debido al crecimiento que presentó en los años subsiguientes se practicaron al menos dos punciones con aguja fina y una videotoracoscopia diagnóstica, y se encontró, en este último caso, una masa intensamente sangrante que impidió el diagnóstico histológico. Realizó radioterapia postoperatoria (4500cGy) sin mejoría sintomática persistiendo el crecimiento tumoral. Concorre a la consulta a nuestro centro con una rx de tórax de dos años atrás donde se observa ocupación del seno costofrénico derecho. Complemen-

tando ese estudio, las tomografías computadas de los años subsiguientes hasta la fecha evidenciaban una masa lobulada, expansiva, heterogénea que presentaba invasión y desplazamiento del mediastino hacia la izquierda, con pérdida de volumen del hemitórax contralateral. El pulmón subyacente presentaba además áreas de broncograma aéreo sugestivas de compresión sobre el lóbulo inferior y medio derechos.

Pese a la íntima relación de la masa con el mediastino y el diafragma- los cuales se hallan desplazados- y la pared costal, esta última no estaba invadida y se observaba en ambos casos plano de clivaje con las estructuras parietales y mediastinales. El hemitórax contralateral presentaba además marcada disminución de volumen como consecuencia de los hallazgos anteriores (Fig 1 a y b). En cuanto a los estudios funcionales, la espirometría demostró una incapacidad ventilatoria restrictiva – VEF1 1.03 (42%) , FVC 1.25 (39%)- en el test de caminata alcanzó los 435 metros (87%) sin desaturación ni percepción de disnea y con gases en sangre dentro de parámetros normales (Tabla 1).

Debido a la alta presunción clínica de tumor fibroso solitario pleural, la ausencia de diagnóstico histológico, la progresión de los síntomas generada por el crecimiento tumoral, la ausencia de otro tratamiento posible y la aceptación de los riesgos por la paciente, se decide el tratamiento quirúrgico. Dada la alta probabilidad de que técnicamente requiriera una neumonectomía o pleuroneumonectomía, según el grado de compromiso de la pleura parietal, se completa el estudio prequirúrgico con la realización de un centellograma de perfusión que demuestra la clara hipoperfusión del pulmón derecho en relación al contralateral (pulmón derecho 9.8%, pulmón izquierdo 90.2%). Finalmente se practica la cirugía que logra la extirpación completa de la lesión y preserva la totalidad del parénquima pulmonar, el cual se hallaba comprimido y adherido a la misma ( Fig 2 a y b). La masa medía 25 × 25 × 8 cm y pesaba 3400 gramos. El examen microscópico describe un tumor mesenquimático de células fusiformes vinculable morfológicamente a un tumor fibroso solitario pleural, con ocasionales mitosis, escasa a

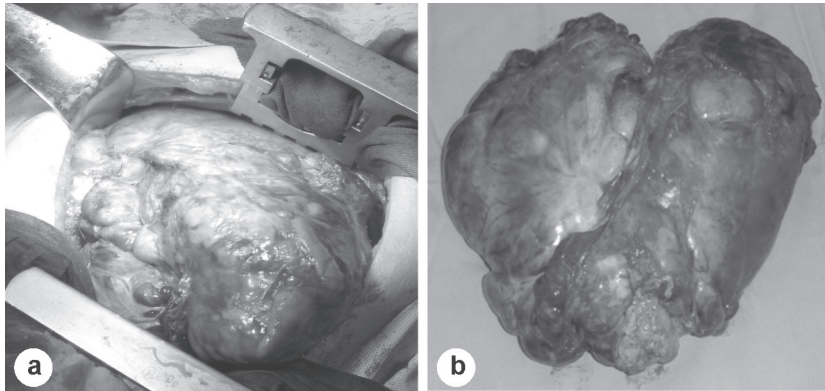


**Fig 1.**– a. masa heterogénea que desplaza el mediastino, con amplio contacto parietal y otra imagen satélite anterior. b. corte tomográfico donde se observa el amplio crecimiento de la masa, que además empuja el diafragma hacia caudal y las cavidades cardíacas hacia la izquierda con marcada disminución de volumen del pulmón contralateral.

**Tabla 1.** Espirometría y volúmenes pulmonares

Espirometría	Preoperatoria		Postoperatoria	
	Real	% teórico	Real	% teórico
FVC*	1.25	39	2.78	(94)
FEV1	1.03	42	2.06	(107)
SVC*	1.36	43	-	-
TLC*	2.62	55	-	-
RV	1.27	68	-	-

\*FVC, SVC y TLC preoperatorios disminuidos que indican incapacidad ventilatoria restrictiva



**Figura 2.**– a. masa pleural ya disecada. Nótese el gran volumen de la misma, la cual al ser separada de las estructuras aledañas tiende a emerger del tórax. b. masa pleural extirpada completamente. Nótese la naturaleza lobulada de la misma.

moderada atipia y ausencia de invasión del tejido costal adherido a la pieza.

A un año de la cirugía, la paciente no presenta recidiva local en el estudio tomográfico, presenta espirometría normal –VEF1 2.06L (107%), FVC 2.78 (94%)– recuperó peso y realiza actividad física sin dificultades.

## Discusión

Los tumores primarios pleurales se clasifican en difusos y localizados. Los primeros se hallan epidemiológicamente relacionados a la exposición a asbesto, tienen su origen en el tejido mesotelial, son más frecuentes y presentan peor pronóstico que las formas localizadas. Los tumores pleurales localizados no están relacionados con la exposición a asbesto, nacen en el tejido conectivo submesotelial, característicamente son de lento crecimiento y sólo existen reportes de casos en la literatura<sup>1, 2</sup>. Desde la primera descripción de Wagner en 1870 del primer tumor pleural localizado, varios autores han intentado determinar el origen del mismo, y ha recibido con el correr del tiempo varias denominaciones que aportaron confusión al diagnóstico y al tratamiento. Mesotelioma localizado, mesotelioma fibroso localizado, mesotelioma fibroso, mesotelioma benigno, son algunos de los nombres atribuidos a este tipo de tumores. Finalmente los avances en la inmunohistoquímica y la microscopía electrónica determinaron el origen mesenquimático de estas lesiones que pasaron a denominarse tumores fibrosos solitarios pleurales; estos no están emparentados con el mesotelioma pleural maligno, cuyo origen, epidemiología y comportamiento es marcadamente diferente<sup>3</sup>.

El tumor fibroso solitario pleural presenta una incidencia muy baja, representa el 5% de todos los tumores pleurales. Estos se caracterizan en su mayoría por desarrollarse en la superficie pleural (sólo 7.5% son intraparenquimatosos), presentan lento crecimiento y por lo general son benignos, aunque en un 20-30% de los casos cumplen criterios clínicos e histológicos de malignidad<sup>1, 2, 4</sup>. Pueden cursar en forma asintomática, producir síntomas por compresión de estructuras aledañas en su crecimiento (tos, disnea, dolor torácico) o presentar síndromes paraneoplásicos asociados (galactorrea, hipoglucemia, pérdida de peso, dolor articular, clubbing digital)<sup>1, 2, 4</sup>. El diagnóstico se basa fundamentalmente en la sospecha clínica ante la presencia de un tumor pleural de lento crecimiento, las imágenes radiológicas y la tomografía computada. La resonancia magnética nuclear no aporta mayores datos excepto ante la duda de invasión mediastinal, caso en el cual la angioresonancia puede ser de utilidad. El diagnóstico diferencial incluye un amplio espectro de patologías que dependen de su localización; estas incluyen: mesotelioma pleural maligno, tumores neurogénicos, sarcoma sinovial, hemangiopericitoma, fibrosarcoma, fibrohistiocitoma maligno, y en las masas de localización anterior, no se pueden descartar las patologías tímicas y los tumores germinales. La presentación localizada descarta el diagnóstico de mesotelioma pleural. Para los restantes casos, ante la duda diagnóstica, la ausencia de uniformidad histológica de los tumores fibrosos solitarios, aún aquellos con características de malignidad, permite diferenciarlo de los restantes tumores mesenquimáticos<sup>3</sup>.

Se consideran criterios clínicos de malignidad el rápido crecimiento y la presencia de síndromes paraneoplásicos, de los cuales la hipoglucemia y el clubbing digital son los más descriptos. Los criterios histológicos de malignidad incluyen más de 4 figuras mitóticas en diez campos de gran aumento, la presencia de hemorragia, necrosis, pleomorfismo nuclear y alta celularidad. Si bien se ha intentado establecer una asociación entre el tamaño tumoral y la presencia de algunos de estos signos clínicos e histológicos, no se ha hallado ninguna asociación concreta<sup>1,2,4</sup>. El 80% de estos tumores son benignos y sólo en el 20% restante, que cumple algunos de los criterios citados previamente, es necesario un seguimiento clínico e imagenológico estricto a los fines de descartar recaídas locales o metástasis.

El tratamiento es siempre quirúrgico y la resección quirúrgica completa es el único factor de buen pronóstico establecido en la literatura, independientemente del comportamiento clínico e histológico del tumor. La resección videoasistida es posible en el caso de tumores de menor tamaño<sup>5</sup>.

## Conclusiones

El tumor fibroso solitario pleural es un tumor infrecuente, de lento crecimiento y debe ser pue-

to en consideración como diagnóstico alternativo ante cualquier masa de origen pleural de largo tiempo de evolución y más aún si se asocia a hipoglucemia u otros síndromes paraneoplásicos. El tratamiento es siempre quirúrgico, tanto del tumor original como de las recaídas, debido a la ausencia de respuesta que presentan estas lesiones a otros tratamientos y a la severidad de los síntomas paraneoplásicos, si los presentan.

## Bibliografía

1. Galbis MJ, Caravajal JG, Sales Badía, Navarro Hervás M, Mafé Madueño JJ, Cordero Rodríguez P, Rodríguez Paniagua JM. Tumores fibrosos de localización pleural: valoración clínicoquirúrgica. Arch Bronconeumol 2004; 40: 419-21.
2. Tamer A, Salih T, Irfan T, Ülku Y, Güven C. Localized fibrous tumors of the pleura: clinical and surgical evaluation. Ann Thoracic Surg 2003; 76 (3): 892-895.
3. Walid Abu Araba. Solitary fibrous tumours of the pleura. Review. European Journal of Cardio-Thoracic Surgery 2012; 41: 587-597.
4. Kalebi A, Hale M, Wong M, Hoffman T, Murray J. Surgically cured hypoglycemia secondary to pleural solitary fibrous tumor: case report and update review on the Doege-potter syndrome. Journal of cardiothoracic surgery, 2009; 4: 45-52.
5. Makoto T, Keiji K, Takeshi K, Michitaka K, Shigeli T. Video-assisted thoracoscopic surgery is a promising treatment for solitary fibrous tumour of the pleura. Chest 2004; 125: 1144-1147.