

# Fibrobroncoscopía en pacientes con hemoptisis no masiva y radiografía de tórax más tomografía de tórax no localizadoras

## Correspondencia:

Marco Solís

E-mail: msolisaramayo@yahoo.com.ar

Recibido: 01.06.2014

Aceptado: 06.08.2014

**Autores:** Marco Solís, Marcos Hernández, Gonzalo Peralta, Marcela Heres, Roberto Duré, Silvia Quadrelli

Fundación Sanatorio Güemes - Buenos Aires - Argentina

## Resumen

**Introducción:** La necesidad de la fibrobroncoscopía (FBC) en pacientes con hemoptisis y radiografía de tórax (RxTx) no localizadora (NL) es todavía controversial, aunque en general continúa siendo el procedimiento recomendado como rutina de evaluación.

**Objetivo:** Determinar la rentabilidad diagnóstica de la FBC en pacientes con hemoptisis y RxTxNL.

**Material y métodos:** Se analizaron en forma retrospectiva los registros estandarizados de 340 FBC realizadas en forma programada entre enero de 2008 y diciembre 2012 en un único centro. La hemoptisis fue clasificada como trivial (esputo hemoptoico), leve (menos de 100 ml en 24 horas) y moderada (100-500 mL en 24 horas). El procedimiento se realizó en los primeros 7 días de hemoptisis, y se consideraba positiva si se obtenía el diagnóstico final.

**Resultados:** De 396 pacientes, 102 (25,7%) tenían indicación de fibrobroncoscopia por hemoptisis, de los cuales, 52 presentaba Rx de Tórax no localizadora. En el 42,3% de los casos, la tomografía proveyó información diagnóstica adicional. 30 pacientes (29,4% de todos los casos de hemoptisis) presentaron radiografía y tomografía no localizadora. En un paciente el hallazgo broncoscópico fue un carcinoma bronquial no sospechado. 7 pacientes tenían hallazgos endobronquiales benignos. Todos los pacientes que presentaron hallazgos positivos en la fibrobroncoscopia eran tabaquistas, mayores de 40 años, tenían alguna sospecha clínica previa o presentaban hemoptisis por más de 1 semana. Todos los pacientes asintomáticos, menores de 40 años y con hemoptisis menor a los 7 días, la fibrobroncoscopia fue normal.

**Conclusión:** En los pacientes con hemoptisis, mayores de 40 años, con antecedentes de tabaquismo y síntomas constitucionales se obtiene una alta rentabilidad diagnóstica cuando se asocian la Tomografía computada de tórax y la FBC, pero pueden evitarse en ausencia de estas condiciones o si existe la sospecha clínica de otras causas identificables.

**Palabras claves:** fibrobroncoscopia, hemoptisis, TAC normal, cáncer de pulmón, bronquiectasias

## Abstract

### Fiberoptic Bronchoscopy in Patients with non Massive Haemoptysis and non Explainable Images in Chest Radiography and Tomography

**Introduction:** The exact role of fiberoptic bronchoscopy (FOB) in the diagnosis of patients presenting with haemoptysis and with normal or non-localizing chest radiography and CT scan has not been clearly defined.

**Objective:** The aim of this study was to examine the yield of FOB in patients with haemoptysis and normal findings on chest roentgenogram and CT scan.

**Methods:** We reviewed the medical records of all consecutive patients undergoing elective flexible bronchoscopy between January 2008 and December 2012. All patients underwent FOB within 7 days of active bleeding. Amount of bleeding was classified as

trivial (drops of blood, bloody sputum), mild < 100 mL in 24 h and moderate 100-500 mL in 24 h. Bronchoscopy was considered positive if it led to the final diagnosis. We also assessed whether the bronchoscopic evaluation located the bleeding site.

**Results:** Amongst 396 patients examined with FOB, in 102 patients (25.7%) FOB was prescribed for evaluation of haemoptysis; in 52 patients with haemoptysis, the chest radiography was normal. In 42.3% of these patients, CT scan provided additional diagnostic information. In 30 patients (29.4% of all the haemoptysis cases), CXR and CT did not show images which could explain the haemoptysis. Bronchoscopy findings showed an unsuspected bronchial carcinoma in one patient. In seven patients FOB disclosed some benign abnormality. All patients with a positive finding in the FOB were smokers, older than 40 years, had some clinical suspicion and had suffered haemoptysis for more than one week. FOB was normal in asymptomatic patients, who were younger than 40 years and with hemoptysis lasting less than one week.

**Conclusion:** In patients older than 40 years, smokers, with constitutional symptoms or with hemoptysis lasting for more than one week the combined use of bronchoscopy and chest CT gives the best diagnostic yield. In younger, asymptomatic, non-smoking patients with haemoptysis and normal CT scan, further investigations may not be justified, but these results need to be confirmed in a prospective multicenter study.

**Key words:** fiberoptic bronchoscopy, hemoptysis, normal computed tomography, lung cancer, bronchiectasis

## Introducción

La fibrobroncoscopia (FBC) se ha establecido como uno de los procedimientos más importantes en la evaluación de la hemoptisis. Una de las mayores indicaciones para realizar un procedimiento fibrobronoscópico junto a un lavado broncoalveolar (BAL) es determinar la etiología de la hemoptisis en caso de sospecha de infección y para la evaluación de lesiones pulmonares de etiología desconocida observadas en las imágenes del tórax<sup>1</sup>. Las diferentes causas de hemoptisis descritas en la bibliografía varían según el momento de su publicación, ubicación geográfica y la prevalencia local de tuberculosis. Las comunicaciones iniciales indicaban que un 5 a 6% de los pacientes presentan hemoptisis con radiografía de tórax normal con posterior diagnóstico de cáncer de pulmón<sup>2,3,4</sup>. Sin embargo, la tomografía de tórax (TC) ha demostrado su eficacia para identificar anomalías en la vía aérea desde el inicio de su utilización. Este método ofrece una sensibilidad cercana a la FBC en detectar lesiones de la vía aérea<sup>5-7</sup>. En pacientes con alta sospecha de cáncer de pulmón o imagen de tórax anormal, claramente una TC no puede superar la gran ventaja de la FBC que es la posibilidad de tomar muestras para estudio histológico o citológico. Sin embargo, el rol más

importante de la FBC en el diagnóstico del paciente con hemoptisis con radiografía y TC normal o no localizadora no ha sido definido completamente. El objetivo de este estudio es examinar el rédito diagnóstico de la FBC en pacientes con hemoptisis con radiografía y tomografía de tórax normales.

## Métodos

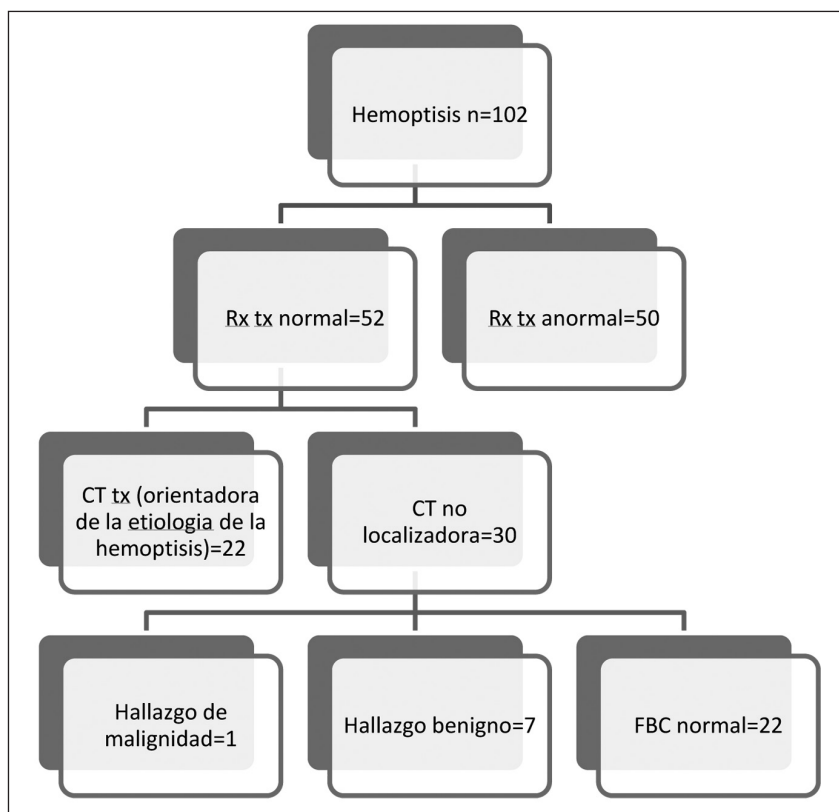
Revisamos los datos clínicos de todos los pacientes a los que se les realizó una broncoscopia flexible electiva entre enero 2008 y diciembre 2012. Los datos se obtuvieron a partir de una base de datos prospectiva que se completó diariamente en un centro de tercer nivel. Se incluyeron pacientes con indicación de FBC por hemoptisis, a quienes se les había realizado tomografía de tórax y se contaba con los datos de seguimiento por al menos 12 meses. Los criterios de exclusión fueron: hemoptisis masiva (más de 500 ml en 24 horas) o pacientes internados en unidad de cuidados intensivos. La FBC se realizó dentro los primeros 7 días de sangrado a todos los pacientes. Los datos de la historia clínica comprendían: edad, sexo, tabaquismo, antecedentes patológicos, medicación habitual que altere el tiempo de coagulación, la cantidad de sangrado determinada por el médico de primera atención, frecuencia, duración de la hemoptisis (solo una vez,

recurrente; durando una o más de una semana), si refería historia de broncorrea, la evolución y el diagnóstico clínico final, radiología y hallazgos histológicos. El sangrado fue clasificado como trivial (gotas de sangre y esputo hemoptoico); leve < a 100 ml en 24 horas, moderado 100- 500 ml en 24 horas y masivo > a 500 ml en 24 horas. Se interpretó la broncoscopia como positiva cuando el estudio determinaba el diagnóstico. También se evaluó si la broncoscopia localizaba el sitio de sangrado. En cada caso, los hallazgos fueron correlacionados con la cantidad y la duración de la hemoptisis. La radiografía (Rx) y la TC fueron evaluadas en forma rutinaria por radiólogos, por el médico tratante y por el endoscopista de forma independiente y los dos primeros, sin saber que el paciente estaba dentro de un estudio clínico de investigación, también se realizó examen físico de oído, nariz y garganta en todos los pacientes. Los granulomas aislados fueron considerados como normales si no estaban asociados a cambios granulomatosos extensos. Para el análisis final, sólo se incluyeron pacientes con radiografía de tórax normal o no localizadora. Se realizó seguimiento de 12 meses de los pacientes

en los cuales no se obtuvo diagnóstico etiológico de la hemoptisis, con visitas a consultorio y radiografía de tórax cada 4 meses y una TC al año que se realizaban en diferentes entidades pero todas de alta resolución, el seguimiento se realizó por nuestro servicio de neumonología. Este estudio se realizó con la aprobación de la Junta de Revisión Institucional de la institución.

## Resultados

Se incluyeron 396 pacientes durante todo el tiempo del estudio, en 102 pacientes (25,7%) la indicación para realizar una FBC fue la evaluación de la hemoptisis (varones 70,2%, edad media de 52 años con un rango de 22-82). Se encontraron un total de 52 episodios de hemoptisis con Rx tórax normal. En 22 pacientes (42,3% de los pacientes con Rx normales) las tomografías aportaron información adicional para un potencial hallazgo etiológico de la hemoptisis. Finalmente, 30 pacientes (29,4% de todos los casos de hemoptisis) calificaron para el estudio por que tenían una Radiografía y tomografía normales consideradas como no localizadoras (Fig. 1).



**Figura1.** Distribución de los resultados en los estudios de imagen en nuestros pacientes con hemoptisis.

De los 30 pacientes, 22 fueron varones (73,3%) edad media de 54 años (rango 28-80). Ningún paciente había sido evaluado previamente por hemoptisis y ninguno había tenido hemoptisis masiva. Veinte y cuatro pacientes (80%) eran tabaquistas activos o ex tabaquistas. El cuadro de hemoptisis no era mayor a una semana en 21 pacientes (70,0%), el sangrado era trivial en 8, leve en 18 y moderado en 2. Un paciente se encontraba bajo anticoagulación oral y otro estaba medicado con Clopidogrel. La broncoscopia demostró sangrado activo o coágulos en 7 pacientes. Dentro de los hallazgos broncoscópicos se encontró en un solo paciente (2,9%) un carcinoma bronquial no sospechado de inicio, observándose una mucosa irregular localizada en el bronquio fuente izquierdo. En 7 pacientes (23,3%) se hallaron algunas anomalías benignas (1 sangrado orofaríngeo, 1 tuberculosis diagnosticada con rescate de *Mycobacterium Tuberculosis* del lavado bronquial y 5 broncorreas purulentas). Todos los pacientes con FBC positiva fueron tabaquistas y mayores de 40 años, excepto el sangrado nasofaríngeo. Todos los pacientes con FBC anormal tenían una sospecha diagnóstica de inicio (criterios clínicos de bronquitis crónica, síntomas constitucionales o pérdida de peso) y habían presentado hemoptisis por más de 1 semana, los resultados de la FBC de estos pacientes esta detallada en la Tabla 1. En cambio, en todos

los paciente con hemoptisis menor a una semana, menores de 40 años y asintomáticos, la FBC fue normal. Ninguno de estos pacientes con FBC normal desarrolló patología pulmonar maligna en los siguientes 12 meses de seguimiento.

## Discusión

En este estudio, la broncoscopia aportó información diagnóstica en 8 (26,2%) de los 30 pacientes del grupo de estudio, incluyendo un estadio inicial de cáncer de pulmón. Ningún paciente asintomático, menor de 40 años y con hemoptisis menor a 1 semana presentó un estudio broncoscópico anormal.

La mayor parte de las series publicadas de población adulta estudiada por hemoptisis demostró que los principales diagnósticos fueron secuelas de tuberculosis, bronquitis crónica, bronquiectasias, cáncer de pulmón y tuberculosis activa<sup>8, 9, 10</sup>. Sin embargo, la incidencia de las diferentes causas varía en función de las características de la población en estudio, la localización geográfica y el momento en que fue publicado.

La radiografía de tórax localizó el sitio de sangrado en el 51% de nuestros pacientes comparado con el 82% expresado en la serie de Hsiao et al<sup>11</sup>, y el 46% en la de Revel et al<sup>12</sup>. Las variaciones entre las diferentes series están probablemente relacionadas con la inclusión de casos que eran

**TABLA 1.** Hallazgos en la fibrobroncoscopia en pacientes con hemoptisis y tomografía no localizadora

Hallazgo en FBC	Edad	Sexo	Síntomas constitucionales	Clínica de bronquitis crónica	Tabaquista	Duración de la hemoptisis	Cantidad de la hemoptisis
Sangrado nasofaríngeo	52	Femenino	No	No	Sí	<1 semana	Trivial
Tuberculosis	48	Masculino	Fiebre, pérdida de peso	No	Sí	>1 semana	Leve
Secreción bronquial purulenta	64	Femenino	No	Sí	Sí	>1 semana	Trivial
Secreción bronquial purulenta	72	Masculino	No	Sí	Sí	>1 semana	Leve
Secreción bronquial purulenta	78	Masculino	No	Sí	Sí	>1 semana	Leve
Secreción bronquial purulenta	68	Masculino	No	Sí	Sí	>1 semana	Moderada
Secreción bronquial purulenta	58	Masculino	Fiebre	Sí	Sí	>1 semana	Leve
Carcinoma bronquial	66	Masculino	Pérdida de peso	Sí	Sí	>1 semana	Leve

más severos o por la prevalencia local de tuberculosis. En nuestro trabajo se excluyeron paciente con hemoptisis masiva y todos los procedimientos que se incluyeron fueron FBC electivas. Además, la mayoría de nuestros pacientes presentaban grados triviales o leves de hemoptisis y menores a 1 semana, todos estos factores podrían explicar porque casi la mitad de los pacientes tenían una radiografía normal.

El diagnóstico etiológico de la hemoptisis es más difícil en pacientes con radiografía de tórax normal o no localizadora. La broncoscopia flexible ha asumido un rol muy importante en el diagnóstico y manejo de la hemoptisis desde que se introdujo en la práctica médica. Sin embargo comunicaciones recientes han mostrado que a pesar de la eficacia de FBC en la evaluación de los pacientes con patología endobronquial central (llegando al diagnóstico definitivo en más del 90-95% con presencia de lesiones primarias visibles) el rédito diagnóstico en pacientes con hemoptisis es sorprendentemente bajo (menor al 40%) especialmente en aquellos pacientes con radiografía de tórax normal o no localizadora<sup>13</sup>. En la serie que presenta Peo et al, se obtuvo el diagnóstico etiológico por broncoscopia en solo 33 casos (17%) de 196 pacientes con radiografía de tórax normal o no localizadora<sup>13</sup>. Peters et al no encontraron la causa de la hemoptisis en ningún paciente de 26 con radiografía normal comparado con 35 de 87 pacientes (40%) con presencia de imagen localizadora en la radiografía<sup>3</sup>. A pesar de la baja sensibilidad, los estudios más recientes parecen mostrar que la FBC tiene un rol en pacientes con hemoptisis y Rx normal o no localizadora. Santiago et al<sup>1</sup> mostraron que 6 de sus 58 pacientes con hemoptisis y Rx de tórax normal tuvieron diagnóstico de malignidad por vía broncoscópica. Datos similares obtuvieron Jindal et al<sup>15</sup>, demostrando que la FBC era de gran utilidad en la búsqueda de diagnósticos específicos en pacientes con hemoptisis y radiografía de tórax normal. Estos autores publicaron que en 11 (7,1%) de sus pacientes se llegó a los siguientes diagnósticos: en 4 se rescataron micobacterias, 7 presentaron lesiones neoplásicas y el 43,9% restante presentaron hallazgos no específicos como inflamación, permitiendo localizar el sitio de sangrado. Un estudio español informó que se pudo localizar el sitio de sangrado en el 50% de los casos identificando el segmento comprometido en un 29,4%. En un 4,4% de los pacientes, la hemoptisis

fue secundaria a alguna neoplasia endobronquial<sup>16</sup>. De igual manera, Kaminski et al<sup>17</sup> comunicaron que en pacientes con hemoptisis y radiografía de tórax normal, la tasa de detección de cáncer fue mayor al 21% y el rédito diagnóstico de bronquitis y tuberculosis fue del 83% por vía broncoscópica.

Esos estudios sugieren que la FBC es un procedimiento útil y seguro en pacientes con hemoptisis y Rx de tórax convencional normal para localizar el sitio de sangrado y, en un porcentaje significativo de los casos, permite el diagnóstico etiológico. Esta hipótesis parece reforzada por una publicación británica reciente, que en un estudio retrospectivo demostró que el 9,6% de esos pacientes fue diagnosticado de una patología maligna en el tracto respiratorio<sup>18</sup>.

Sin embargo, desde la introducción de las imágenes por tomografía, varios estudios han analizado el impacto de esta tecnología en pacientes con hemoptisis y radiografía de tórax normal, fundamentalmente, estudiando la correlación entre la tomografía y los hallazgos fibrobroncoscópicas. La eficacia de la tomografía para identificar anomalías en la vía aérea ha sido documentada<sup>19, 7, 5</sup>, Naidich et al analizaron 58 pacientes con hemoptisis estudiados con tomografía y FBC. Los autores describieron que el 48% de los pacientes presentaba lesiones en la vía aérea por tomografía, mientras que se encontraron lesiones en la vía aérea por FBC en 31% de los pacientes. Todos los hallazgos de la FBC habían sido previamente descritos por tomografía. Todos los casos de malignidad fueron identificados por TC<sup>20</sup>. Más recientemente Revel et al comunicaron que la tomografía tuvo mayor rédito diagnóstico que la FBC en 57 pacientes que presentaban hemoptisis grave, demostrando la causa de sangrado en 44 de ellos; pero el sitio de sangrado solamente en 10<sup>12</sup>. En un estudio prospectivo de 40 pacientes con hemoptisis pero con radiografía y broncoscopia normales o en la que solamente se hallaron restos hemáticos, Miller demostró que la tomografía había identificado alguna anomalía en el 50% de los pacientes. La tomografía reveló bronquiectasias, masas en el parénquima no sospechadas y malformaciones arterio-venosas diagnosticadas por el realce del contraste en la tomografía. Basado en estos hallazgos, este autor concluye que la tomografía debería preceder a la FBC en pacientes con radiografía normal.

La tomografía es particularmente importante en la detección de bronquiectasias dado que se ha demostrado su mayor sensibilidad para detectarlas en comparación a la FBC. Esto es relevante dada la alta prevalencia de bronquiectasias como causa de hemoptisis<sup>21</sup>. En varios de los estudios publicados, probablemente la incidencia de bronquiectasias ha sido subdiagnosticada debido a la no utilización de la tomografía de alta resolución. Johnson and Reisz<sup>22</sup> comunicaron que las bronquiectasias eran la causa de la hemoptisis en solamente el 1% de sus pacientes y Santiago et al<sup>9</sup>, también mostraron una muy baja incidencia de bronquiectasias (0,5%). Sin embargo, Hirshberg et al<sup>23</sup> publicó que las bronquiectasias (probablemente secundarias a infecciones no activas por *Mycobacterium tuberculosis* u otras infecciones) eran la causa de la hemoptisis en un 20% de sus pacientes.

La descripción en múltiples series de que la tomografía tiene una mayor precisión en la búsqueda de causas de hemoptisis, ha llevado la discusión sobre la selección de uno u otro procedimiento como primera herramienta para la evaluación de la hemoptisis. Sin embargo, debido a la gran disponibilidad de la tomografía; en la práctica, la mayoría de los médicos consideran este método diagnóstico como el primer procedimiento no invasivo dentro de la evaluación de pacientes con hemoptisis. Dada su alta sensibilidad para localizar el origen del sangrado, algunos autores cuestionan la necesidad de la broncoscopia ante la presencia de tomografía normal. Sin embargo, la ventaja de ser un método no invasivo se asocia al riesgo de exposición a la radiación por tomografía, especialmente en la actualidad; en que a la mayoría de los pacientes con hemoptisis se les realiza seguimiento rutinario con imágenes tomográficas.

Es por esta razón que elegimos estudiar el impacto de la FBC solo en pacientes con tomografía no localizadora. Encontramos un sólo paciente con carcinoma bronquial no sospechado (2,9%) y siete pacientes (23,3%) con alguna anormalidad benigna diagnosticada por FBC. Estos datos son similares a los descritos por McGuinness et al<sup>21</sup>, aunque más frecuentes que los hallazgos del grupo de Seoul. Estos últimos autores recientemente describieron que sólo un paciente (0,4%) en 228 con tomografía no localizadora mostraba en la FBC una lesión sobre elevada en la mucosa bronquial, llegando al diagnóstico de cáncer de pulmón escamoso mediante la citología de lavado bronquial<sup>24</sup>. La diferente

prevalencia de malignidad oculta hallada en estos estudios puede estar relacionada con diferencias en la precisión diagnóstica de la tomografía en el primer caso, y, con la definición de tomografía normal en el segundo; ya que ni los métodos utilizados ni la definición de normalidad es homogénea en los diferentes estudios publicados.

Llamativamente, en ninguno de nuestros pacientes sin otro síntoma, menores de 40 años, no tabaquistas y que habían presentado hemoptisis de menos de una semana de duración se observaron anormalidades en la FBC. Este hallazgo es similar al comunicado en estudios previos en los cuales, las FBC con hallazgos de malignidad pertenecían a pacientes mayores, varones y con historia de tabaquismo<sup>21, 13, 25</sup>.

En nuestro estudio el 21,5% de pacientes presentó hemoptisis de causa desconocida, después de las evaluaciones tomográficas y la fibrobroncoscópicas<sup>23, 26, 11, 27</sup>. Múltiples estudios recalcan que existe una incidencia del 7 al 25 % de pacientes con hemoptisis de causa desconocida luego del la tomografía y la FBC. Sin embargo, estos números son altamente variables. Savale et al publicó una tasa del 13% de hemoptisis criptogénica luego de realizar una completa evaluación clínica, radiografía, por FBC y por tomografía de tórax mientras que en 135 pacientes (19%)<sup>28</sup> de la serie de Hert et al no se logró encontrar el diagnóstico etiológico de la hemoptisis. Los factores como el tiempo de duración del sangrado, el tiempo que transcurrió entre el inicio del sangrado y la realización de la tomografía, la FBC y los datos demográficos de la población (que no son equiparables) podrían explicar potencialmente estas diferencias

Ninguno de nuestros pacientes desarrolló patología maligna durante un año de seguimiento. En la mayoría de los estudios, el curso clínico de los pacientes fue benigno. Adelman et al<sup>19</sup> encontró que el 85% de los pacientes con hemoptisis y radiografía de tórax no localizadora sin diagnóstico broncoscópico permanecieron estables y sin cambios durante el seguimiento sin evidencia de tuberculosis o malignidad. Sin embargo uno de sus pacientes (1,4%) desarrolló un carcinoma broncogénico 20 meses después de la broncoscopia y 8 pacientes volvieron a presentar hemoptisis (11,9%). En un estudio de seguimiento prolongado en pacientes con hemoptisis sin causa determinada Hert et al comunicó que en un 6% de sus pacientes se diagnosticó cáncer de pulmón 3 años después del sangrado inicial. Todos

los pacientes con diagnóstico de cáncer de pulmón de esa serie eran tabaquistas y mayores de 40 años. Estos hallazgos sugieren que el resultado final de un cuadro de hemoptisis criptogénica aparentemente sería favorable, tanto en el corto como en el largo plazo, pero que los pacientes tabaquistas y mayores de 40 años son una población de alto riesgo que debería ser controlada por más tiempo.

Nuestro estudio tiene varias limitaciones, principalmente determinadas por su diseño retrospectivo. Nuestros resultados están basados en una población seleccionada de un solo centro de referencia, formando un grupo relativamente homogéneo en cuanto a su nivel socio-económico. Además no fueron incluidos la totalidad de los pacientes con hemoptisis atendidos en nuestro hospital, si no solamente, los pacientes a quienes se les realizó tomografía y broncoscopia. Estos factores podrían producir un sesgo de selección en nuestra población. La cantidad de sangrado fue evaluada por los propios pacientes y se excluyeron pacientes con hemoptisis masiva o que requirieron procedimientos de emergencia, por lo tanto, esa población no está representada en este análisis. Finalmente el tiempo desde el inicio del sangrado y la FBC fue de aproximadamente 7 días en la mayoría de los pacientes y un tiempo similar (o aún más prolongado) para la realización de la TC. Esta situación es muy frecuente en la mayoría de los centros hospitalarios, no sólo en países emergentes, sino también en los países desarrollados. La gran carga de trabajo en unidades de imágenes, muchas veces retrasa la realización de las tomografías en estos pacientes. Si bien esta es la situación más frecuente en nuestro medio, el retraso en la realización de la tomografía y de la FBC podría tener impacto en la sensibilidad diagnóstica, disminuyendo potencialmente la rentabilidad diagnóstica si se lo compara con estudios en que los procedimientos fueron realizados dentro de las primeras 48 horas.

En conclusión, los resultados de este estudio retrospectivo sugieren que la tomografía no reemplaza a la broncoscopia y que ambos métodos son complementarios y no competitivos. La tomografía realizada previa a la FBC debería guiar al endoscopista y es más sensible que la FBC en el diagnóstico de lesiones bronquiales distales y patología del parénquima, pero no ahorra la necesidad de una broncoscopia dado que las lesiones endoluminales o cierta patología benigna puede no ser evidente en la tomografía. Los pacientes mayores de 40 años,

tabaquistas, con síntomas constitucionales o con hemoptisis mayor a una semana, son un grupo de alto riesgo y en estos pacientes el rédito diagnóstico es mayor si se combina el uso de la broncoscopia con el de la tomografía computada. Probablemente en pacientes asintomáticos, jóvenes, no tabaquistas con hemoptisis y tomografía de tórax normal, no se justifiquen estudios complementarios, pero estos resultados deben ser confirmados en un estudio prospectivo y multicéntrico.

**Conflicto de intereses:** Ninguno de los autores presenta potenciales conflictos de interés relacionados con el tema.

## Bibliografía

1. Pue CA, Pacht ER. Complications of Fiberoptic Bronchoscopy at a University Hospital Chest 1995; 107: 430-432.
2. Somner AR, Hillis BR, Douglas AC, et al. Value of bronchoscopy in clinical practice. *BMJ* 1958; 1: 1079-1084.
3. Peters J, McClung HC, Teague RB. Evaluation of hemoptysis in patients with a normal chest roentgenogram. *West J Med* 1984; 141: 624-626.
4. Jackson CV, Savage PH, Quinn DL. Role of fiberoptic bronchoscopy in patients with hemoptysis and a normal chest roentgenogram. *Chest* 1985; 87: 142-144.
5. Woodring JH. Determining the cause of pulmonary atelectasis: A comparison of plain radiography and CT. *AJR* 1988; 150: 757-763.
6. Henschke CI, Davis SD, Auh Y, et al. Detection of bronchial abnormalities: comparison of CT and bronchoscopy. *J Comput Assist Tomogr* 1987; 11: 432-433.
7. Naidich DP, Lee JJ, Garay SM, McCauley DI, Aranda CP, Boyd AD. Comparison of CT and fiberoptic bronchoscopy in the evaluation of bronchial disease. *AJR* 1987; 148: 1-7.
8. Soares Pires F, Teixeira N, Coelho F, Damas C. Hemoptysis - etiology, evaluation and treatment in a university hospital. *Rev Port Pneumol* 2011; 17: 7-14.
9. Santiago S, Tobias J, Williams AJ. A reappraisal of the causes of hemoptysis. *Arch Intern Med* 1991; 151:2449-51.
10. Tsumakidou M, Chrysofakis G, Tsiligianni I, Maltezakakis G, Siafakas NM, Tzanakis N.. A prospective analysis of 184 hemoptysis cases: diagnostic impact of chest X-ray, computed tomography, bronchoscopy. *Respiration* 2006; 73: 808-814.
11. Hsiao EI, Kirsch CM, Kagawa FT, Wehner JH, Jensen WA, Baxter RB. Utility of fiberoptic bronchoscopy before bronchial artery embolization for massive hemoptysis. *AJR Am J Roentgenol* 2001; 177: 861-867.
12. Revel MP, Fournier LS, Hennebicque AS, et al. Can CT replace bronchoscopy in the detection of the site and cause of bleeding in patients with large or massive hemoptysis? *AJR Am J Roentgenol* 2002; 179: 1217-1224.
13. Poe RH, Israel RH, Mann MG, et al. Utility of fiberoptic bronchoscopy bronchoscopy in patients with hemoptysis and a nonlocalizing chest roentgenogram. *Chest* 1988; 92: 70-75.
14. Santiago SM, Lehrman S, Williams AJ. Bronchoscopy in patients with haemoptysis and normal chest roentgenograms. *Br J Dis Chest* 1987; 81: 186-188.

15. Jindal SK, Gilhotra R, Behera D. Fiberoptic bronchoendoscopic examination in patients with haemoptysis and normal chest roentgenogram. *J Assoc Physicians India* 1990; 38: 548-549.
16. Martín Serrano C, Romero Candeira S, Aparicio García JM. Yield of bronchofibroscopy in patients with hemoptysis and normal thorax radiography. *Rev Clin Esp* 1990; 186: 259-263.
17. Kaminski J. Frequency and causes of hemoptysis and role of bronchoscopy in patients with normal chest roentgenogram hospitalized in the Department of Physiopneumology Silesian Medical University in the years 1961-1996. *Pneumonol Alergol Pol* 2001; 69: 663-668.
18. Thirumaran M, Sundar R, Currie DC. Investigation of patients with haemoptysis and normal chest radiograph justified? *Thorax* 2009; 64: 854-856.
19. Adelman M, Haponik EF, Bleeker ER, Britt EJ. Cryptogenic hemoptysis: clinical features, bronchoscopic findings, and natural history in 67 patients. *Ann Intern Med* 1985; 102: 829-834.
20. Naidich DP, Funt S, Ettenger NA, Arranda C. Hemoptysis: CT-bronchoscopic correlations in 58 cases. *Radiology* 1990; 177: 357-362.
21. McGuinness G, Becher JR, Harkin TJ, Garay SM, Rom WN, Naidich DP. Hemoptysis: prospective high-resolution CT/bronchoscopic correlation. *Chest* 1994; 105: 1155-1162.
22. Johnston H, Reisz G. Changing spectrum of hemoptysis: underlying causes in 148 patients undergoing diagnostic fiberoptic bronchoscopy. *Arch Intern Med* 1989; 149: 1661-1668.
23. Hirshberg B, Biran I, Glazer M, Kramer MR. Hemoptysis: etiology, evaluation, and outcome in a tertiary referral hospital. *Chest* 1997; 112: 440-444.
24. Lee YJ, Lee SM, Park JS, et al. The clinical implications of bronchoscopy in hemoptysis patients with no explainable lesions in computed tomography. *Respir Med* 2012; 106: 413-419.
25. Sood R, Mukhopadhyaya S. Approach to a patient with haemoptysis and a normal chest X-ray. *J Indian Acad Clin Med* 2002; 3: 14-22.
26. Herth F, Ernst A, Becker HD. Long-term outcome and lung cancer incidence in patients with hemoptysis of unknown origin. *Chest* 2001; 120: 1592-1594.
27. Swanson KL, Johnson CM, Prakash UB, McKusick MA, Andrews JC, Stanson AW. Bronchial artery embolization: experience with 54 patients. *Chest* 2002; 121: 789-795.
28. Savale L, Parrot A, Khalil A, et al. Cryptogenic hemoptysis: from a benign to a life-threatening pathologic vascular condition. *Am J Respir Crit Care Med* 2007; 175: 1181-1185.

## Role Of Fiberoptic Bronchoscopy In Patients With Hemoptysis and A Nonlocalising Computed Tomography

**Authors:** Marco Solís, Marcos Hernández, Gonzalo Peralta, Marcela Heres, Roberto Duré, Silvia Quadrelli

Fundación Sanatorio Güemes - Buenos Aires - Argentina

### Introduction

Fiberoptic bronchoscopy (FOB) has been well established as a useful diagnostic procedure in evaluating haemoptysis. In fact, investigation of haemoptysis is one of the major diagnostic indications of FOB as well as bronchoalveolar lavage (BAL) for suspected infection and evaluation of lung lesions of unknown etiology observed on chest imaging<sup>1</sup>. The etiology for haemoptysis varies amongst different series according to time of publication, geographic location, and the local prevalence of tuberculosis. Early series reported that approximately 5 to 6% of patients presenting with haemoptysis and a normal chest-x ray film (CXR) had lung cancer<sup>2-4</sup>. However, the accuracy of computed tomography (CT) in identifying airway abnormalities has been documented, showing that CT offers nearly identical sensitivities than FOB in detecting focal airways lesions<sup>5-7</sup>. In patients with

a high suspicion of lung cancer or an abnormal chest imaging, it is obvious that CT cannot replace bronchoscopy, especially in its ability to provide biopsy specimens for histological or cytological examination. However, the exact role of FOB in the diagnosis of patients presenting with haemoptysis and a normal or non-localizing chest radiograph and CT scan has not been clearly defined. The aim of this study was to examine the yield of FOB in patients with haemoptysis and normal findings on chest roentgenogram and CT scan.

### Methods

We reviewed the medical records of all consecutive patients undergoing elective flexible bronchoscopy between January 2008 and December 2012. Patients had been included in a prospective database of flexible bronchoscopy performed in a tertiary institution. Patients were included only



if the indication for the FOB was investigation of haemoptysis, had complete information about thoracic CT scans and had data of follow-up at least during 12 months. Patients were excluded if they presented with massive haemoptysis or studied bedside at the intensive care unit. All patients underwent FOB within 7 days of active bleeding. Medical records were reviewed for: age, sex, smoking status, medical history, the amount of bleeding as determined by the attending physician, frequency and duration of haemoptysis (once only, recurrent lasting up to or more than 1 week), history of chronic sputum production when available, the clinical course, final diagnosis based on clinical, radiology and histology findings and outcome. Amount of bleeding was classified as trivial (drops of blood, bloody sputum); mild < 100 mL in 24 h, moderate 100-500 mL in 24 h and massive > 500 ml in 24 h. Bronchoscopy was considered positive if it led to the final diagnosis. We also assessed whether the bronchoscopic evaluation located the bleeding site. In each case, findings were correlated with both the amount and duration of haemoptysis. CXR and CT were evaluated by the radiologist, the referring physician and the endoscopist in an independent form and unaware that the patients were going to be included in a clinical study. Isolated old granulomas were considered normal if not associated to other granulomatous changes. Only patients with normal CXR and non-localising CT scan were included in the final analysis. Patients with no definitive diagnosis during the studied episode of haemoptysis were followed by CXR every four months and a CT scan one year later. This study was conducted with approval from Institutional Review Board (IRB) of the institution.

## Results

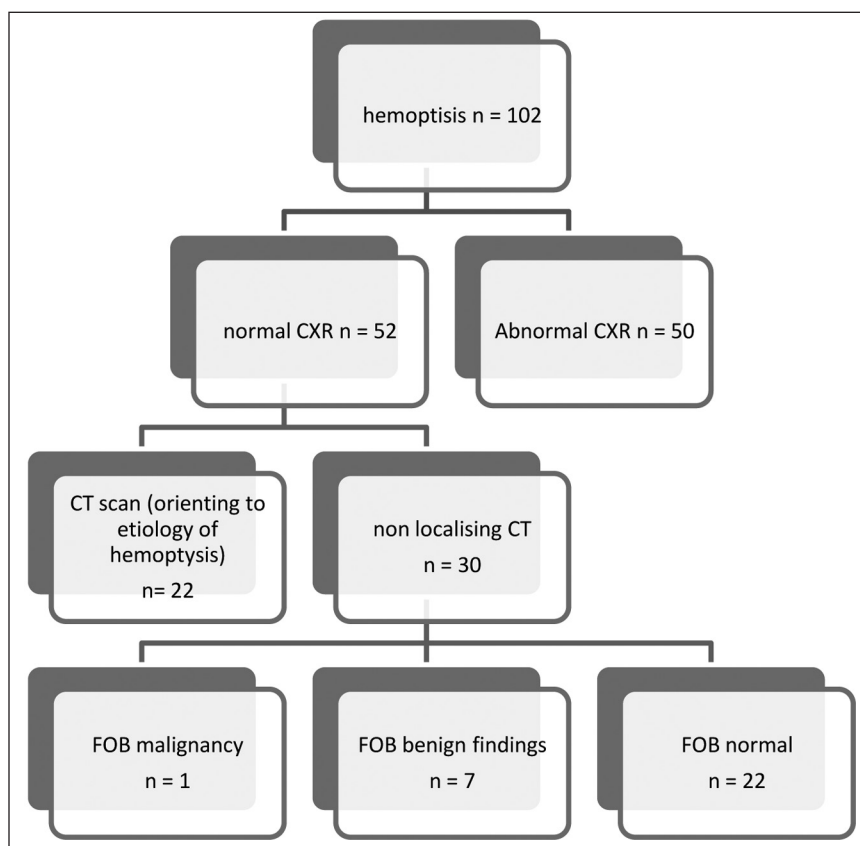
Amongst the 396 patients included during the studied period, in 102 patients (25,7%) evaluation of haemoptysis was the indication for the performance of bronchoscopy (male 70.2%, median age 52 years, range 22-82). A total of 52 episodes of haemoptysis with normal CXR were found. In 22 patients (42.3% of normal CXR) CT scan provided additional information orienting to a potential origin of haemoptysis (12 bronchiectasis, 8 focal discrete ground-glass opacities and/or **tree-in-bud** pattern and 2 focal central airway abnormalities involving either the mainstem or lobar bronchi).

Emphysema was present in 5 of the 52 CXR considered normal, three of those patients had a previous CT with those same abnormalities. The remaining 2 patients did not have any other CT finding and all of them were considered non-localizing CTs as well as 2 patients with some nonspecific focal linear opacities suggestive of residual benign changes. Finally, thirty patients (29.4% of all the haemoptysis cases) qualified for the study having a normal CXR and a CT considered non-localising (Figure 1).

There were 22 men (73.3%), median age 54 (range 28-80). No patient had been previously evaluated for haemoptysis, and none had massive bleeding defined as 500 ml or more in 24 hours. Twenty-four patients (80%) were active smokers or ex-smokers. Haemoptysis had lasted for less than one week in 21 patients (70.0 %). Bleeding was trivial in 8, mild in 18 and moderate in 2. One patient was receiving anticoagulant treatment and one was under clopidogrel administration. Bronchoscopy showed active bleeding or a residual clot in 7 patients. Bronchoscopy findings showed an unsuspected bronchial carcinoma manifested by a focal area of irregular mucosa in the left main lobe in one patient (2.9%). In seven additional patients (23.3%) FOB disclosed some benign abnormality (1 oropharyngeal bleeding, 1 tuberculosis diagnosed by *Mycobacterium tuberculosis* recovered from bronchial washings, 5 purulent bronchial secretions). All patients with a positive finding in the FOB were smokers and older than 40 years. Except the nasopharyngeal bleeding, all patients with FOB abnormalities had some clinical suspicion (clinical criteria of chronic bronchitis, constitutional symptoms, weight loss) and had suffered haemoptysis for more than one week (Table 1). In every asymptomatic patient, younger than 40 years and with haemoptysis lasting less than one week FOB was normal. None of the patients with a normal FOB developed a pulmonary malignancy during the 12 months follow-up period.

## Discussion

In the current study, bronchoscopy provided diagnostic information in 26.2% of patients with a nonlocalising CT scan, including one case of unsuspected early lung cancer. In none of the asymptomatic patients, younger than 40 and with haemoptysis lasting less than one week, FOB showed any abnormal finding.



**Figure 1.** Distribution of the results of imaging studies in our patients with hemoptysis.

**TABLE 1.** FOB findings in patients with hemoptysis and non-localizing CT

FOB finding	Age	sex	Constitutional symptoms	Clinical chronic bronchitis	Smoker haemoptysis	Duration of haemoptysis	Amount of
Nasopharyngeal bleeding	52	female	No	no	yes	< 1 week	Trivial
Tuberculosis	48	male	Fever, weight loss	no	Yes	>1 week	mild
Purulent bronchial secretions	64	Female	No	Yes	Yes	>1 week	trivial
Purulent bronchial secretions	72	Male	No	Yes	Yes	>1 week	mild
Purulent bronchial secretions	78	Male	No	Yes	Yes	>1 week	mild
Purulent bronchial secretions	68	Male	No	Yes	Yes	>1 week	Moderate
Purulent bronchial secretions	58	male	Fever	yes	yes	>1 week	Mild
Bronchial carcinoma	66	male	Weight loss	yes	yes	>1 week	mild

In most of the published series, the main diagnoses in the adult population studied for haemoptysis were pulmonary tuberculosis sequelae, chronic bronchitis, bronchiectasis, lung cancer and active pulmonary tuberculosis<sup>8, 9, 10</sup>. However, the frequencies of different causes vary according to the characteristics of the patient population, geographic location and the time of publication.

Chest radiography located the site of bleeding in 51% of our patients compared with 82% in the series of Hsiao et al<sup>11</sup>, and 46% in Revel et al<sup>12</sup>. Differences amongst the different series are probably related to the inclusion of cases that were more severe or because of the local prevalence of tuberculosis. We excluded patients with major haemoptysis and in all of included patients

bronchoscopy was performed in an elective way. Additionally, most of our patients had trivial or mild haemoptysis and lasting less than one week, all factors that may explain that many nearly half of them showed a normal CXR.

Diagnosing the cause of haemoptysis may be more difficult in patients presenting with a normal or nonlocalising chest radiograph. Since the introduction of flexible fiberoptic bronchoscopy, it has assumed a prominent role in the diagnosis and management of haemoptysis. However, early reports had shown that in spite of the efficacy of FOB in evaluating patients with central endobronchial disease (with definite diagnoses made in greater than 90-95% of endoscopically visible primary malignancies) the diagnostic yield in patients presenting with haemoptysis is surprisingly low (consistently lower than 40%), especially in patients presenting with normal or nonlocalising chest radiographs<sup>13</sup>. For instance, Poe et al, found that in only 33 cases (17%) of 196 patients with normal or nonlocalising chest radiographs, specific causes were established by bronchoscopy<sup>13</sup>. Peters et al, did not find the cause of the haemoptysis in none of the 26 patients with normal radiographs compared with 35 of 87 patients (40%) with chest radiographs showing a localising image<sup>3</sup>. Despite that low sensitivity, the role of FOB in patients with haemoptysis and a non-localising CXR seemed to be demonstrated. In their early report, Santiago et al<sup>14</sup> showed that a diagnosis of malignancy was made in six patients at bronchoscopy amongst the 58 patients with haemoptysis and normal chest roentgenograms who were included in their study. Similarly, Jindal et al<sup>15</sup> found that FOB was helpful in reaching a specific diagnosis in 11 (7.1%) of their patients with normal CXR, 4 of whom revealed mycobacterium in bronchial secretions and 7 had neoplastic lesions and that in another 43.9% non-specific findings like inflammation were found that allowed to identify the location of bleeding. A Spanish study showed that the side of the bleeding was determined in 50% of cases with the localization of the segment involved in 29.4% and in 4.4% of patients, haemoptysis was secondary to bronchial neoplasia<sup>16</sup>. Similarly, Kaminski et al<sup>17</sup> reported a cancer detection rate of up to 21% and 83% diagnostic yield for bronchitis and tuberculosis for bronchoscopy in patients with haemoptysis and normal chest radiograph.

Those studies supported the assumption that in patients presenting haemoptysis and normal

chest x ray, FOB is a useful procedure to localise the origin of bleeding and in a significant percentage of cases permits the etiological diagnosis. A more recent British report, reinforced that strategy showing in a retrospective study that 9,6% of patients were diagnosed to have a respiratory tract malignancy<sup>18</sup>.

However, since the introduction of CT scanners, several studies analysed the impact of CT in patients with haemoptysis and normal CXR and the correlation of CT and FOB findings. The accuracy of CT in identifying airway abnormalities had been early documented<sup>5, 7, 19</sup>. Naidich et al analysed 58 patients with haemoptysis studied with CT and FOB. Abnormalities involving the airways were depicted by CT in 48% of patients. Additionally, focal airway abnormality was shown by FOB in 31%, all of these previously depicted with CT. CT abnormalities were identified in all cases of malignancy<sup>20</sup>. More recently, Revel et al found that CT had the highest diagnostic yield in the 57 patients with major haemoptysis, showing the cause of bleeding in 44 and only the site of bleeding in 10 patients<sup>12</sup>. In a prospective study of 40 patients presenting with haemoptysis and normal chest radiographs in whom bronchoscopy either was normal or revealed blood only, Miller demonstrated that abnormalities were noted at CT in 50%. CT revealed bronchiectasis, unexpected parenchymal masses and arteriovenous malformations diagnosed by contrast-enhanced CT. Based on these findings, these authors concluded that CT should precede FOB in patients presenting with normal chest radiographs.

CT is especially useful in the detection of bronchiectasis and consequently, the impact of this method may be related to the prevalence of bronchiectasis as a cause of haemoptysis, and it has higher sensitivity compared to bronchoscopic examination in detecting bronchiectasis<sup>21</sup>, has been demonstrated. In several early series the reported incidence of bronchiectasis was probably underdiagnosed due to the lack of utilization of high-resolution CT scan. Johnston and Reisz<sup>22</sup> reported that bronchiectasis caused only 1% of cases of haemoptysis in their study and Santiago et al<sup>9</sup> reported also a very low incidence of bronchiectasis (0.5%). However Hirshberg et al<sup>23</sup> found bronchiectasis as the cause of haemoptysis in 20% of their patients, probably secondary to remote nonactive infection by tuberculosis or other infections.

The finding that CT had the best yield in the search for a cause of haemoptysis in several series, took the discussion to the field of selecting one or the other procedure as the first tool for the evaluation of haemoptysis. However with the current very wide availability of CT, in practice, most of physicians agree that CT is considered a primary non-invasive imaging modality in the evaluation of patients with haemoptysis providing a high sensitivity for traceability of the origin of haemoptysis, at the point that some authors have questioned the need of bronchoscopy in the presence of a normal CT. The great advantage of its non-invasive nature minimises the safety concern of radiation of CT and currently most of patients presenting with haemoptysis had routinely a CT scan performed in most of respiratory units.

Because of that reason, we chose to study the impact of FOB only in patients with a non-localising CT. We found one unsuspected bronchial carcinoma (2.9%) and seven additional patients (23,3%) with some benign abnormality diagnosed by the FOB. Those figures are similar to the described by McGuiness *et al*<sup>21</sup> although higher than the findings of the Seoul group who recently described only one patient (0.4%) in 228 with non localising CT who showed an elevated mucosal lesion in bronchoscopy diagnosed as squamous cell lung cancer by bronchial washing cytology<sup>24</sup>. Differences in the accuracy of CT in the first case and in the definition of "normal CT" in the second may explain the differences in the prevalence of occult malignancy in the different studies.

Interestingly, none of our patients that were asymptomatic, younger than 40, non-smoker and suffered haemoptysis for less than one week showed any abnormality in the FOB. This finding is similar to the reported in previous studies that showed that patients with malignancies at the FOB were older, mostly male, and had a positive smoking history<sup>21, 13, 25</sup>.

In our study, the cause of haemoptysis remained unexplained in 21.5% of patients after CT and bronchoscopic evaluation. Several studies focusing on haemoptysis have reported a 7 to 25% incidence rate of unexplained haemoptysis after the use of CT scan and FOB<sup>23, 26, 11, 27</sup>. However those figures are highly variable. Savale *et al* found a rate of 13% of cryptogenic haemoptysis, after performing complete clinical evaluation, chest X-ray, fiberoptic bronchoscopy, and CT scan<sup>28</sup> and in 135 patients

(19%) in the series of Herth *et al*, no aetiology for the haemoptysis could be determined<sup>26</sup>. Factors as the amount of duration of bleeding, the time elapsed between the bleeding episode and the performance of the CT scan and the bronchoscopy and the demographics of the population may potentially explain those differences.

None of our patients developed a malignant lesion during the year of follow-up. In most of the studies, the clinical course of those patients was usually minor and benign. Adelman *et al*<sup>19</sup> found that 85% of the patients with haemoptysis and nonlocalising chest roentgenogram who had a non-diagnostic bronchoscopy remained well during the follow-up without evidence of active tuberculosis or malignancy, although one patient (1.4%) developed bronchogenic carcinoma 20 months after bronchoscopy, and haemoptysis recurred in eight patients (11.9%). In a long-term outcome study of patients with unexplained haemoptysis Herth *et al* reported that lung cancer was diagnosed in 6% of the patients within 3 years after the initial bleeding episode. All of the patients in whom lung cancer developed after haemoptysis of unknown origin were smokers older than 40 years of age. Those findings suggest that the outcome of cryptogenic haemoptysis appears to be rather good, both in the short and long term, but also the smokers older than 40 years are a high risk population and more routine follow-up should be considered for these patients.

Our study has several limitations, mainly determined by its retrospective design. Our results are based on a select population presenting to single referral centre serving a population quite homogeneous in socio-economic terms and additionally, we did not include all patients with haemoptysis visiting our hospital, but only the patients who had both chest CT and bronchoscopy. Both factors may impress a selection bias on the represented population. The amount of bleeding was self-reported and we excluded major haemoptysis and emergency procedures, therefore that population is not represented in this analysis. Finally, the time from the bleeding episode and the FOB was around 7 days in most of patients and the CT could take even longer. That is the real situation in many units not only in emergent countries, but in many developed countries, as they have very busy scanning departments where delays in CT scans are not uncommon. However, it may also impact on the sensitivity of the CT as well as a FOB after

one week of the bleeding episode may have a lower sensitivity that a procedure performed during the first 48 hours.

In conclusion, the results of this retrospective study suggest that CT cannot replace bronchoscopy and that both methods are not competitive but complementary modalities. Prior CT scanning should guide the bronchoscopist and is more sensitive in diagnosing distant bronchial and parenchymal abnormalities, but it will not completely obviate the need for bronchoscopy as endobronchial disease or subtle benign disease may be missed by spiral CT scanning. Patients older than 40 years, smokers, with constitutional symptoms or with haemoptysis lasting for more than one week are a high-risk group and in those patients the combined use of bronchoscopy and chest CT gives the best diagnostic yield. Probably, in younger, asymptomatic, non-smoking patients with haemoptysis and normal CT scan, further investigations is not justified, but these results need to be confirmed in a prospective multicenter study.

**Conflict of interest:** None of the authors has any potential conflict of interest related to the topic.

## Bibliography

- Pue CA, Pacht ER. Complications of Fiberoptic Bronchoscopy at a University Hospital *Chest* 1995; 107: 430-432.
- Somner AR, Hillis BR, Douglas AC, et al. Value of bronchoscopy in clinical practice. *BMJ* 1958; 1: 1079-1084.
- Peters J, McClung HC, Teague RB. Evaluation of hemoptysis in patients with a normal chest roentgenogram. *West J Med* 1984; 141: 624-626.
- Jackson CV, Savage PH, Quinn DL. Role of fiberoptic bronchoscopy in patients with hemoptysis and a normal chest roentgenogram. *Chest* 1985; 87: 142-144.
- Woodring JH. Determining the cause of pulmonary atelectasis: A comparison of plain radiography and CT. *AJR* 1988; 150: 757-763.
- Henschke CI, Davis SD, Auh Y, et al. Detection of bronchial abnormalities: comparison of CT and bronchoscopy. *J Comput Assist Tomogr* 1987; 11: 432-433.
- Naidich DP, Lee JJ, Garay SM, McCauley DI, Aranda CP, Boyd AD. Comparison of CT and fiberoptic bronchoscopy in the evaluation of bronchial disease. *AJR* 1987; 148: 1-7.
- Soares Pires F, Teixeira N, Coelho F, Damas C. Hemoptysis - etiology, evaluation and treatment in a university hospital. *Rev Port Pneumol* 2011; 17: 7-14.
- Santiago S, Tobias J, Williams AJ. A reappraisal of the causes of hemoptysis. *Arch Intern Med* 1991; 151:2449-51.
- Tsoumakidou M, Chrysofakis G, Tsiligianni I, Maltezas G, Siafakas NM, Tzanakis N.. A prospective analysis of 184 hemoptysis cases: diagnostic impact of chest X-ray, computed tomography, bronchoscopy. *Respiration* 2006; 73: 808-814.
- Hsiao EI, Kirsch CM, Kagawa FT, Wehner JH, Jensen WA, Baxter RB. Utility of fiberoptic bronchoscopy before bronchial artery embolization for massive hemoptysis. *AJR Am J Roentgenol* 2001; 177: 861-867.
- Revel MP, Fournier LS, Hennebicque AS, et al. Can CT replace bronchoscopy in the detection of the site and cause of bleeding in patients with large or massive hemoptysis? *AJR Am J Roentgenol* 2002; 179: 1217-1224.
- Poe RH, Israel RH, Mann MG, et al. Utility of fiberoptic bronchoscopy bronchoscopy in patients with hemoptysis and a nonlocalizing chest roentgenogram. *Chest* 1988; 92: 70-75.
- Santiago SM, Lehrman S, Williams AJ. Bronchoscopy in patients with haemoptysis and normal chest roentgenograms. *Br J Dis Chest* 1987; 81: 186-188.
- Jindal SK, Gilhotra R, Behera D. Fiberoptic bronchoendoscopic examination in patients with haemoptysis and normal chest roentgenogram. *J Assoc Physicians India* 1990; 38: 548-549.
- Martín Serrano C, Romero Candeira S, Aparicio García JM. Yield of bronchofibroscopy in patients with hemoptysis and normal thorax radiography. *Rev Clin Esp* 1990; 186: 259-263.
- Kaminski J. Frequency and causes of hemoptysis and role of bronchoscopy in patients with normal chest roentgenogram hospitalized in the Department of Physiopneumology Silesian Medical University in the years 1961-1996. *Pneumonol Alergol Pol* 2001; 69: 663-668.
- Thirumaran M, Sundar R, Currie DCIs investigation of patients with haemoptysis and normal chest radiograph justified? *Thorax* 2009; 64: 854-856.
- Adelman M, Haponik EF, Bleeker ER, Britt EJ. Cryptogenic hemoptysis: clinical features, bronchoscopic findings, and natural history in 67 patients. *Ann Intern Med* 1985; 102: 829-834.
- Naidich DP, Funt S, Ettenger NA, Arranda C. Hemoptysis: CT-bronchoscopic correlations in 58 cases. *Radiology* 1990; 177: 357-362.
- McGuinness G, Beacher JR, Harkin TJ, Garay SM, Rom WN, Naidich DP. Hemoptysis: prospective high-resolution CT/bronchoscopic correlation. *Chest* 1994; 105: 1155-1162.
- Johnston H, Reisz G. Changing spectrum of hemoptysis: underlying causes in 148 patients undergoing diagnostic fiberoptic bronchoscopy. *Arch Intern Med* 1989; 149: 1661-1668.
- Hirshberg B, Biran I, Glazer M, Kramer MR. Hemoptysis: etiology, evaluation, and outcome in a tertiary referral hospital. *Chest* 1997; 112: 440-444.
- Lee YJ, Lee SM, Park JS, et al. The clinical implications of bronchoscopy in hemoptysis patients with no explainable lesions in computed tomography. *Respir Med* 2012; 106: 413-419.
- Sood R, Mukhopadhyaya S. Approach to a patient with haemoptysis and a normal chest X-ray. *J Indian Acad Clin Med* 2002; 3: 14-22.
- Herth F, Ernst A, Becker HD. Long-term outcome and lung cancer incidence in patients with hemoptysis of unknown origin. *Chest* 2001; 120: 1592-1594.
- Swanson KL, Johnson CM, Prakash UB, McKusick MA, Andrews JC, Stanson AW. Bronchial artery embolization: experience with 54 patients. *Chest* 2002; 121: 789-795.
- Savale L, Parrot A, Khalil A, et al. Cryptogenic hemoptysis: from a benign to a life-threatening pathologic vascular condition. *Am J Respir Crit Care Med* 2007; 175: 1181-1185.