

Evaluation and Classifications of Laryngotracheal Stenosis

Authors: Russell Miller, MD¹; Septimiu Murgu, MD²

¹Senior fellow, Navy Medical Center San Diego

²Associate Professor, Department of Medicine, University of Chicago, USA

Correspondence:

Septimiu Murgu

E-mail: septimium@hotmail.com

Received: 10.08.2014

Accepted: 15.09.2014

Definitions and rationale for a common language

Tracheal stenosis (TS) refers to narrowing of the airway lumen from the cricoid cartilage to the main carina. Subglottic stenosis (SGS) refers to airway narrowing in between the glottis (i.e. vocal cords) and the cricoid cartilage. Laryngotracheal stenosis (LTS) encompasses any obstruction involving the larynx and/or the trachea. The terms TS, SGS and LTS are sometimes used interchangeably in the medical literature, which is inappropriate as their etiology and management could be significantly different. LTS does not include exophytic endoluminal obstruction or extrinsic compression from histologically benign or malignant disease, but rather refers to the development of hypertrophic, histologically benign stenotic tissues resulting in airway stricture. A variety of terms are used in the literature (Table 1).

Otolaryngologists, thoracic surgeons and interventional bronchoscopists have all treated LTS. The multitude of specialties involved in managing this disorder has resulted in the development of several classification systems with different criteria but none of them included all parameters relevant to treatment decisions and none of them are universally accepted (Table 2)¹⁻⁵. Treatment of LTS should be a collaborative effort between these specialties depending on the location, extent and shape of the stenosis, degree of airway lumen narrowing, etiology and impact on patient's functional status. The lack of uniformity in qualitative and quantitative factors of this disease complicates the ability to develop meaningful multi-institutional, cross-disciplinary research or to provide evidence-based recommendations for managing patients suffering from LTS.

The objective of this article is to clarify the relevant parameters that need to be considered

in the evaluation of patients with LTS. We present a simple classification system, using parameters that have been previously designed for the evaluation of the dynamic forms of central airway obstruction⁶. Based on the available published evidence, these parameters have been modified to make them relevant for the assessment of LTS. This classification system referred to as FEMOS addresses: Functional status, Extent and location of stenosis, Morphology (shape) of stenosis, Origin (or etiology), and Severity of the airway lumen narrowing (Table 3).

Functional Impairment

Functional limitation attributable to the stenosis must be objectively assessed as patients may have only mild symptoms or be completely asymptomatic in which case treatment (minimally invasive or surgical) is not indicated. In general, the most common and quantifiable limitation is dyspnea, initially occurring with exertion. However, patients with SGS can also develop dysphagia and dysphonia. Otolaryngologists use classification systems that account for these variables⁵. Spirometry and flow volume loops are helpful in evaluating airflow limitation and documenting improvement following interventions, but the classic pattern of truncation of inspiratory and expiratory limbs on the flow volume loop, typically associated with central and upper airway stenosis, lacks sensitivity and is usually seen only when the tracheal lumen is already reduced to 6-8 mm⁷. Functional limitation in LTS has been assessed with the Medical Research Council (MRC) dyspnea scale, which grades dyspnea from 1-5, with higher scores indicating more severe dyspnea; this tool was shown to have excellent inter-observer correlation in a variety of respiratory diseases⁸. In LTS, the MRC score correlates with pulmonary function tests at

TABLE 1. Common descriptive terms in literature of laryngotracheal stenosis

Morphology (Shape) of stenosis	Similar Terms in the literature	Etiology	Comments
Circumferential	Concentric	Often due to cuff-related injury from the endotracheal or tracheostomy tubes or as a result of autoimmune disorders	Could be simple (1 ring, less than 1 cm in the vertical extent) or complex (with chondritis, longer than 1 cm)
Triangular	A-shaped, lambdoid, pseudoglottic, stomal, post tracheostomy	Tracheal wall injury post-tracheostomy often results in chondritis and subsequent focal malacia	For the same reduction in the cross-sectional area, this morphological type of LTS is associated with less impact on flow dynamics than circumferential stenosis
Eccentric	Oval, elliptical	Often post-intubation or post thermal injury (inappropriate use of laser, electrocautery)	When post intubation, is often a complex stenosis, common finding in cuff related injury with cartilaginous damage
Complex Stenosis	Scar stenosis, circumferential cicatricial stenosis, hour-glass like contraction, tapered	Most commonly due to post-intubation and tracheostomy with cartilaginous injury	Long segments > 1 cm or with tracheal wall injury, or associated malacia (chondritis); Often require silicone stent insertion in non surgical candidates
Simple stenosis	Web-like, membranous, abrupt	Mucosal ischemia following endotracheal intubation No associated chondritis	Short segment concentric stenosis, < 1 cm in vertical length Often responds to laser-assisted mechanical dilation High success rate with tracheal sleeve resection

LTS: Laryngotracheal stenosis; Chondritis is a result of cartilaginous damage resulting in malacia

the initial evaluation and during follow up to assess response to therapy⁹. Patients suffering from LTS, however, have other symptoms and thus a more global assessment of functional impairment may be warranted (Table 3).

Extent of stenosis

The vertical length, location of the stenosis, and the presence or absence of multifocal disease significantly affects treatment options. Accurate measurement of the involved airway segments length and distance from the vocal cords and carina is crucial. Simple strictures, < 1 cm in vertical length, are most amenable to definitive endoscopic therapy while complex strictures, ≥ 1 cm in vertical length, are typically treated surgically. Stenotic segments > 4 cm in length are usually not amenable to open surgical resection, due to increased rates of complications caused by excessive anastomotic tension, and tracheal stents may be the treatment of choice for palliation of symptoms in

these patients¹⁰. Vertical length can be measured on radiographic imaging but bronchoscopists often measure it endoscopically¹¹.

The location of stenosis also affects management decisions and outcomes and thus this criterion must be included in the classification systems of LTS. In general, stenotic segments involving the larynx are not amenable to simple circumferential resection due to the anatomic course of the recurrent laryngeal nerve, and require anterior resection of the cricoid cartilage, performed through a cervical incision, with sparing of the posterior cricoid plate¹². Resection of stenotic segments in the upper trachea, without involvement of the subglottic space, requires surgical incision to be made slightly lower, just above the manubrial notch, and for thoracic tracheal resection median sternotomy is usually necessary¹³. Disease occurring in the distal trachea, or with involvement of the proximal bronchi, is challenging to resect and often requires anastomosis of the proximal aspect of the trachea with the main bronchi creating a neocarina¹⁴.

TABLE 2. Common classification systems for laryngotracheal stenosis

Classification system					Comments
Myer-Cotton 1981	Grade 1: 0-50% obstruction	Grade 2: 51-70% obstruction	Grade 3: 71-99% obstruction	Grade 4: No detectable lumen	Based only on the degree of reduction in CSA Based only on the vertical extent Predicts decannulation on the basis of anatomic location and extent of the stenosis. 90% of stage I and II, 70% of stage III, and 40% of stage IV patients are successfully decannulated Based on subsites involved (glottis, subglottis, trachea) Correlation between this staging and likelihood for successful decannulation Stage I: 94%, II: 78%, III: 20% Comprehensive system used by otorhinolaryngologists Does not include extent and severity criteria Designed for documenting functional outcomes of adult laryngotracheal stenosis
McCaffrey 1992	Stage I: Lesions are confined to the subglottis or trachea and < 1cm long	Stage 2: Lesions are isolated to the subglottis and > 1 cm long	Stage 3: Subglottic/tracheal lesions not involving the glottis	Stage 4: Lesions involve the glottis	
Lano 1998	Stage 1: One subsite involved	Stage 2: Two subsites involved	Stage 3: Three subsites involved		
Nouraei 2007	Airway status (A) 1. No airway prosthesis 2. Intraluminal airway prosthesis (stent) 3. Tracheostomy or T-tube dependent, patient voices 4. Tracheostomy-dependent, patient does not voice 5. Death as a result of a direct complication of airway disease	Dyspnea (D) Grade 1: "I only get breathless with strenuous exercise". Grade 2: "I get short of breath when hurrying on level ground or walking up a slight hill". Grade 3: "On level ground, I walk slower than people of the same age because of breathlessness, or have to stop for breath when walking at my own pace". Grade 4: "I stop for breath after walking about 100 yards or after a few minutes on level ground". Grade 5: "I am too breathless to leave the house or I am breathless when dressing".	Voice (V) 1. No problems with voice 2. Some problems with my voice 3. Making voice is effortful and significant difficulties being heard/understood 4. Can only produce a weak voice/whisper 5. No voice	Swallowing (S) 1. Eat and drink normally 2. Normal diet but with some difficulty swallowing 3. Significant swallowing difficulties 4. Serious problem swallowing (i.e. diet consist almost entirely of liquidized foods) 5. Unable to swallow	
Freitag 2007	Type: Structural Type 1 Exophytic/intraluminal Type 2 Extrinsic Type 3 Distortion Type 4 Scar/stricture Dynamic or functional 1 Type 1 Damaged cartilage/malacia Type 2 Floppy membrane	Degree of stenosis: Code 0: No stenosis Code 1: <25% Code 2: 26-50% Code 3: 51-75% Code 4: 76-90% Code 5: 90-100%	Location: I Upper third of the trachea II Middle third of the trachea III Lower third of the trachea IV Right main bronchus V Left main bronchus		Designed for grading tracheal stenosis from pulmonologists' perspective The degree of severity criteria are not physiologically justified The structural types are not mutually exclusive

CSA: cross sectional area; PITS: post intubation tracheal stenosis

In addition, location of stenosis predicts the outcome of bronchoscopic interventions. For instance, SGS should not be treated by stent insertion, as this can lead to further airway injury and make

a potentially resectable patient, unresectable¹⁵. Otolaryngologists have generally used the McCaffrey system for assessing extent and location of an airway stenosis (Figure). This system consists

TABLE 3. FEMOS classification system for laryngotracheal stenosis

Criteria	Description
Functional class	Modified World Health Organization functional classification
1	– <i>Asymptomatic</i> : ordinary physical activity does not cause symptoms
2	– <i>Symptomatic on exertion</i> : there is no discomfort at rest, but normal physical activity causes increased symptoms
3	– <i>Symptomatic with daily activity</i> : there is no discomfort at rest, but less than ordinary activity causes increased symptoms
4	– <i>Symptomatic at rest</i> : symptoms may be present at rest and are increased by almost any physical activity
Extent	Bronchoscopic location and distribution of the stenotic airway segment
Vertical length	(< 1cm, 1-4cm, > 4cm)
Location	Glottic, subglottic, tracheal or tracheobronchial
Morphology	Describes the shape of the airway lumen, which is abnormally reduced during expiration as assessed by bronchoscopy
Simple	– Short segment concentric stenosis, < 1cm in vertical length without malacia
Complex	– Long segments, >1 cm or with tracheal wall injury, or associated malacia
Pseudoglottic	– Refers to triangular-shaped stenosis
Eccentric	– Refers to un-even distribution of contracture
Circumferential	– Refers to concentric (360 ° contracture)
Origin	Describes the underlying etiology responsible for the airway abnormality
Idiopathic	– No underlying etiology is identified
Secondary	– Secondary to known underlying processes or previous airway injury
Severity	Describes the degree of reduction in cross sectional area (CSA)
1	– Mild: Reduction in CSA less than 50%
2	– Moderate: Reduction in CSA 50-70%
3	– Severe: Reduction in CSA greater than 70%

of four stages which impact treatment decisions². Other systems have been described as summarized in Table 2.

Morphology

The morphology (shape) of LTS can assist in clarification of the underlying etiology; it also impacts flow dynamics and consequently the severity of symptoms and treatment options. Simple, web-like, circumferential stenosis is a term used to describe short segment concentric stenosis, < 1cm in vertical length without cartilaginous damage, and is most commonly caused by mucosal ischemia following endotracheal intubation but could be idiopathic or secondary to autoimmune disorders (Figure). This type of stenosis usually responds to laser or electrocautery –assisted mechanical dilation. In contrast, the term complex stenosis is used to describe stenosis with tracheal wall injury, stenotic segments > 1 cm, circumferential contraction scarring often in an hourglass morphology, or

stenosis associated with malacia resulting from chondritis. In patients who are not surgical candidates, stent insertion is considered the therapeutic modality of choice for complex stenosis (Figure). Computed tomography and white light bronchoscopy may be limited in differentiating simple from complex stenosis, especially when the hypertrophic stenotic tissues are prominent and the cartilage integrity cannot be visualized (Figure). Higher resolution imaging technologies such as radial probe ultrasound can help to more clearly differentiate if cartilaginous damage is present¹⁶. A subset of complex stenosis which has a specific morphology is pseudoglottic or A-shaped stenosis, caused by cartilaginous fracture following tracheostomy (Figure). This type of stenosis typically has minimal or no endoluminal hypertrophic stenotic tissue and thus treatment is either open surgical resection or silicone stent insertion, as bronchoscopic dilation will only transiently maintain airway patency. Indeed, the presence of cartilaginous collapse (malacia) at the level of the stricture,

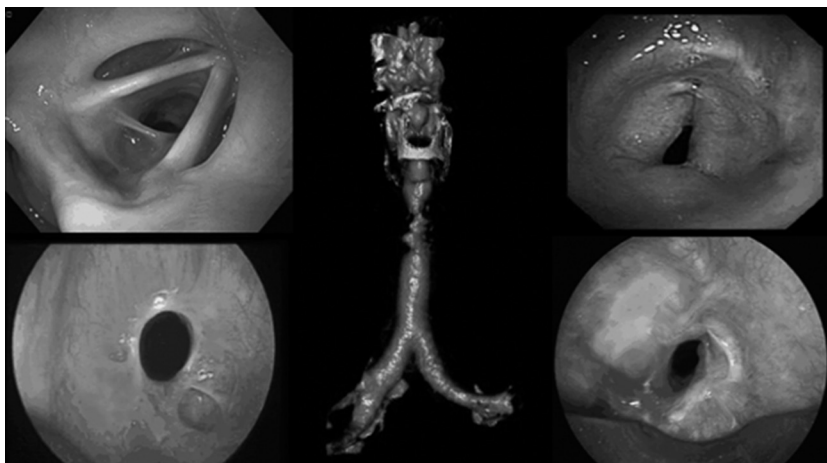


Figure. Morphologic types of laryngotracheal stenosis *Top left panel:* Eccentric LTS due to GPA involving the posterior commissure at the glottis level (McCaffrey stage IV). *Bottom left panel:* Circumferential, simple idiopathic SGS; *Middle panel:* Reconstructed 3 D CT shows a complex, hourglass PITS; *Top right panel:* triangular, A-shaped post tracheostomy stenosis just below the cricoid cartilage; *Bottom right panel:* complex, circumferential PITS; white light bronchoscopy could not identify cartilage damage; frequent recurrence was due to chondritis (malacia) identified by the radial endobronchial ultrasound. LTS: laryngotracheal stenosis; GPA: granulomatosis with polyangiitis; SGS: subglottic stenosis; CT: computed tomography; PITS: post intubation tracheal stenosis; PTTS: post tracheostomy tracheal stenosis.

predicts failure of response to simple dilatation techniques. In addition, the presence of complete circumferential strictures with mature scar, typically require more interventions when compared to eccentric strictures (i.e. stenotic tissue only on one side of the airway lumen, not circumferential). Beyond dictating available treatment modalities, the morphology (i.e. shape) of the stenosis can also affect symptomatology independent of the degree of narrowing, since pressure drops which occur along a stenotic segment can be accentuated by turbulent airflow and vortices, which are shape dependent^{17, 18}.

Origin (etiology)

There are a multitude of causes of LTS, with post-tracheostomy (PTTS) and post-intubation (PITS) being most common¹⁹. PITS develops as a result of mucosal ischemia at the cuff site which can induce granulation tissue and scar development. This same mechanism can also result in PTTS, however, tracheal ring fracture associated with tracheostomy placement can cause destruction of cartilaginous support resulting in complex stenosis. Idiopathic LTS is a relatively rare condition, seen predominantly in females, which occurs in the subglottic area. Its mechanism is unclear, but there is a strong association with gastroesophageal reflux and some experts believe it may be hormone

dependent as it's seen in females of child bearing age²⁰. LTS can develop following external beam radiation or endobronchial treatment of central airway tumors²¹. A variety of infectious etiologies can result in LTS including tuberculosis, histoplasmosis and klebsiella rhinoscleromatis with the stricture often presenting long after the primary infection²²⁻²⁴. A thorough history and physical examination should be performed in the evaluation of patients with LTS as systemic inflammatory and infiltrative disorders are associated with the development of LTS; these include granulomatosis with polyangiitis (previously known as Wegener's granulomatosis), sarcoidosis, relapsing polychondritis and inflammatory bowel disease. Etiology impacts management, as these secondary lesions tend to recur after open surgery and therefore open resection is not an ideal management choice²⁵. In addition, knowing the etiology allows the treatment of the underlying systemic disease, which may stricture recurrence.

Severity of airway narrowing

The degree of airway narrowing is more physiologically relevant than the vertical extent of the stenotic segment¹⁸. The work of breathing depends on the pressure change along the stenotic segment, and is influenced by both the degree of obstruction and the velocity of flow through the

segment. In mild stenosis (i.e. $\leq 50\%$ reduction in the cross sectional area (CSA)), pressure drop is similar to that which occurs through the normal glottic opening and therefore is unlikely to cause symptoms¹⁸. Moderate stenosis (51-70% obstruction) can produce variable symptoms with relevant pressure drops occurring at higher flow rates during exercise, while patients who are sedentary, as a result of other co-morbid conditions, might remain asymptomatic at this stage of disease. Severe stenosis ($> 71\%$ reduction in CSA) results in significant pressure drops even at low flow, causing symptoms at rest or with mild exertion, and warrants intervention. These parameters comprise the Myer-Cotton classification system (Table 2), which was shown to predict treatment outcomes and has been applied by otolaryngologists for several decades²⁶.

Computed tomography can assist in quantification of narrowing but obstruction can be overestimated by luminal secretions and the timing of image capture in relation to the respiratory cycle²⁷⁻²⁸. Assessing degree of narrowing by still images obtained during flexible bronchoscopy can also be challenging with subjective assessments varying based on technical factors, such as patient position or respiratory effort, and the experience of the bronchoscopist²⁹. Morphometric bronchoscopy is a technique where still images are captured during flexible bronchoscopy and imported into an image-processing program to perform CSA measurements of normal and stenotic airways. This allows calculation of the percent obstruction, which is what matters from physiologic standpoint³⁰.

Conclusions

Management of LTS requires a comprehensive evaluation of functional impairment, extent and location of stenosis, morphology, origin and severity of airway luminal narrowing (Table 3). All these parameters impact the decision making process. The development of a common language in the form of an accepted classification system is necessary to improve communication between specialties and develop evidence-based standards for therapeutic interventions.

Conflict of interest: The authors declared that there are no conflicts of interest.

References

- Freitag L, Ernst A, Unger M, Kovitz K, Marquette CH. A proposed classification system of central airway stenosis. *The European respiratory journal* 2007;30:7-12.
- McCaffrey TV. Classification of laryngotracheal stenosis. *The Laryngoscope* 1992; 102: 1335-40.
- Grundfast KM, Morris MS, Bernsley C. Subglottic stenosis: retrospective analysis and proposal for standard reporting system. *The Annals of otology, rhinology, and laryngology* 1987; 96: 101-5.
- Lano C, Duncavage JA, Reinisch L, Ossoff RH, Courey MS, Nettekville JL. Laryngotracheal reconstruction in the adult: a ten year experience. *The Annals of otology, rhinology, and laryngology* 1998; 107: 92-7.
- Nouraei S, Nouraei S, Upile T, Howard D, Sandhu G. A proposed system for documenting the functional outcome of adult laryngotracheal stenosis. *Clinical Otolaryngology* 2007; 32: 407-9.
- Murgu SD, Colt HG. Description of a multidimensional classification system for patients with expiratory central airway collapse. *Respirology* 2007;12:543-50.
- Miller RD, Hyatt R. Evaluation of obstructing lesions of the trachea and larynx by flow-volume loops. *The American review of respiratory disease* 1973; 108: 475-81.
- Mahler DA, Wells CK. Evaluation of clinical methods for rating dyspnea. *CHEST Journal* 1988; 93: 580-6.
- Nouraei SA, Nouraei SM, Randhawa PS, et al. Sensitivity and responsiveness of the Medical Research Council dyspnoea scale to the presence and treatment of adult laryngotracheal stenosis. *Clinical otolaryngology : official journal of ENT-UK ; official journal of Netherlands Society for Oto-Rhino-Laryngology & Cervico-Facial Surgery* 2008; 33: 575-80.
- Wright CD, Grillo HC, Wain JC, et al. Anastomotic complications after tracheal resection: Prognostic factors and management. *The Journal of thoracic and cardiovascular surgery* 2004; 128: 731-9.
- Colt H. BronchAtlas Extent of Tracheal Stenosis. Available: <https://http://www.youtube.com/watch?v=QzCrILzroZI>.
- Rea F, Callegaro D, Loy M, et al. Benign tracheal and laryngotracheal stenosis: surgical treatment and results. *European Journal of Cardio-Thoracic Surgery* 2002; 22: 352-6.
- Gómez-Caro A, Morcillo A, Wins R, Molins L, Galan G, Tarrazona V. Surgical management of benign tracheal stenosis. *Multimedia Manual of Cardio-Thoracic Surgery* 2011; 2011: mmcts. 2010.004945.
- Porhanov VA, Poliakov IS, Selvaschuk AP, et al. Indications and results of sleeve carinal resection. *European Journal of Cardio-Thoracic Surgery* 2002; 22: 685-94.
- Gaissert HA, Grillo HC, Wright CD, Donahue DM, Wain JC, Mathisen DJ. Complication of benign tracheobronchial strictures by self-expanding metal stents. *The Journal of thoracic and cardiovascular surgery* 2003; 126: 744-7.
- Murgu SD, Colt HG. Combined Optical Coherence Tomography and Endobronchial Ultrasonography for Laser-Assisted Treatment of Postintubation Laryngotracheal Stenosis. *Annals of Otolaryngology & Laryngology* 2013; 122: 299-307.
- Jayaraju ST, Brouns M, Lacor C, De Mey J, Verbanck S. Effects of tracheal stenosis on flow dynamics in upper human airways. 2006.
- Brouns M, Jayaraju ST, Lacor C, et al. Tracheal stenosis: a flow dynamics study 2007.
- Koshkareva Y, Gaughan JP, Soliman AM. Risk factors for adult laryngotracheal stenosis: a review of 74 cases. *AN-*

- NALS OF OTOTOLOGY RHINOLOGY AND LARYNGOLOGY 2007; 116: 206.
20. Mark EJ, Meng F, Kradin RL, Mathisen DJ, Matsubara O. Idiopathic Tracheal Stenosis: A Clinicopathologic Study of 63 Cases and Comparison of the Pathology With Chondromalacia. *The American Journal of Surgical Pathology* 2008; 32: 1138-43 10.097/PAS.0b013e3181648d4a.
 21. Speiser BL, Spratling L. Radiation bronchitis and stenosis secondary to high dose rate endobronchial irradiation. *International Journal of Radiation Oncology*Biophysics*Physics* 1993; 25: 589-97.
 22. Chung HS, Lee JH. Bronchoscopic assessment of the evolution of endobronchial tuberculosis. *Chest* 2000; 117: 385-92.
 23. Mathisen DJ, Grillo HC. Clinical manifestation of mediastinal fibrosis and histoplasmosis. *The Annals of thoracic surgery* 1992; 54: 1053-8.
 24. Andraca R, Edson RS, Kern EB. Rhinoscleroma: A Growing Concern in the United States? *Mayo Clinic Experience. Mayo Clinic Proceedings* 1993; 68: 1151-7.
 25. Bugalho A. Management of Subglottic Stenosis and Subglottic Stenosis in Systemic Disease. In: Ernst A, Herth FJF, eds. *Principles and Practice of Interventional Pulmonology*: Springer New York; 2013: 409-20.
 26. Myer CM, 3rd, O'Connor DM, Cotton RT. Proposed grading system for subglottic stenosis based on endotracheal tube sizes. *The Annals of otology, rhinology, and laryngology* 1994; 103: 319-23.
 27. Polverosi R, Vigo M, Baron S, Rossi G. Evaluation of tracheobronchial lesions with spiral CT: comparison between virtual endoscopy and bronchoscopy. *La Radiologia medica* 2001; 102: 313-9.
 28. Newth CJ, Lipton MJ, Gould RG, Stretton M. Varying tracheal cross-sectional area during respiration in infants and children with suspected upper airway obstruction by computed cinetomography scanning. *Pediatric pulmonology* 1990; 9: 224-32.
 29. Murgu S, Colt H. Subjective assessment using still bronchoscopic images misclassifies airway narrowing in laryngotracheal stenosis. *Interactive cardiovascular and thoracic surgery* 2013; 16: 655-60.
 30. Murgu S, Colt HG. Morphometric bronchoscopy in adults with central airway obstruction: case illustrations and review of the literature. *The Laryngoscope* 2009; 119: 1318-24.

Evaluación y clasificaciones de estenosis laringotraqueales

Autores: Russell Miller, MD¹; Septimiu Murgu, MD²

¹Senior fellow, Navy Medical Center San Diego

²Associate Professor, Department of Medicine, University of Chicago, USA

Correspondencia:

Septimiu Murgu

E-mail: septimium@hotmail.com

Recibido: 10.08.2014

Aceptado: 15.09.2014

Definiciones y racionalidad de un lenguaje común

La estenosis traqueal (TS) se refiere al estrechamiento de la luz de la vía aérea desde el cartílago cricoides hasta la carina principal. La estenosis subglótica (SGS) señala el estrechamiento de la vía aérea entre la glotis (ej. cuerdas vocales) y el cartílago cricoides. La estenosis laringotraqueal (LTS) involucra cualquier obstrucción que comprometa la laringe y/o la tráquea. Los términos TS, SGS y LTS algunas veces se utilizan en forma intercambiable en la literatura médica, lo cual resulta inapropiado ya que su etiología y manejo pueden ser significativamente diferentes. LTS no incluye obstrucción exofítica endoluminal o compresión extrínseca por enfermedad histológicamente benigna o maligna pero, sin embargo, se refiere al desarrollo de tejidos hipertróficos,

estenóticos, histológicamente benignos que causan estrechamientos en la estructura de la vía aérea. Una variedad de términos se utilizan en la literatura (Tabla 1).

Otorrinolaringólogos, cirujanos torácicos y broncoscopistas intervencionistas han tratado LTS. La multitud de especialidades involucradas en el manejo de esta enfermedad ha resultado en diversos sistemas de clasificación con diferentes criterios pero ninguno de ellos incluye todos los parámetros relevantes para las decisiones terapéuticas y ninguno de ellos es aceptado universalmente (Tabla 2)¹⁻⁵. El tratamiento de la LTS debería ser un esfuerzo colaborativo entre estas especialidades dependiendo de la localización, extensión y forma de la estenosis, grado de estrechamiento de la luz, etiología e impacto en el estado funcional del paciente. La falta de uniformidad en factores cuantitativos y cualitativos de esta enfermedad

TABLA 1. Términos descriptivos comunes en la literatura de estenosis laringo traqueal

Morfología (Forma) de la estenosis	Términos similares en la literatura	Etiología	Comentarios
Circunferencial	Concéntrica	Frecuentemente debida a lesión relacionada con el manguito de tubo endotraqueal o cánula de traqueostomía o como resultado de enfermedades auto inmunes	Puede ser simple (1 anillo, menos de 1 cm en extensión vertical) o compleja (con condritis, mayor que 1 cm)
Triangular	Con forma de A, lambdaoidea, pseudoglótica, estomal, post traqueostomía	Injuria de la pared traqueal post traqueostomía frecuentemente resulta en condritis y malacia focal subsecuente	Para la misma reducción del área transversa, este tipo morfológico de LTS está asociada con menor impacto en la dinámica del flujo que la estenosis circunferencial
Excéntrica	Oval, elíptica	Frecuentemente post-intubación o post injuria térmica (uso inapropiado de láser o electrocauterio)	Cuando ocurre post intubación, es frecuentemente una estenosis compleja, hallazgo común en injuria por manguito con daño cartilaginoso
Estenosis compleja	Estenosis cicatrizal, estenosis circunferencial cicatrizal, contracción en reloj de arena, estrechada	Más comúnmente debida a injuria cartilaginosa post-intubación y traqueostomía	Largos segmentos >1 cm o con injuria de la pared traqueal, o malacia asociada (condritis); frecuentemente requiere colocación de stent de silicona en candidatos no quirúrgicos
Estenosis simple	En tela de araña, membranosa, abrupta	Isquemia mucosa tras intubación endotraqueal Sin condritis asociada	Estenosis concéntrica de cortos segmentos, < 1cm de longitud vertical Frecuentemente responden a dilatación mecánica asistida con láser Alto rédito con resección traqueal en manguito

LTS: Estenosis laringo-traqueales; Condritis es un resultado de daño cartilaginoso que resulta en alacia

complica la habilidad de desarrollar recomendaciones significativas multiinstitucionales, investigación multidisciplinaria o proveer recomendaciones basadas en la evidencia para el manejo de pacientes con LTS.

El objetivo de este artículo es clarificar los parámetros relevantes que necesitan considerarse en la evaluación de pacientes con LTS.

Nosotros presentamos un sistema simple de clasificación, usando parámetros que han sido designados previamente para evaluar las formas dinámicas de obstrucción de la vía aérea central⁶. Tomando como base la evidencia publicada disponible, estos parámetros han sido modificados para hacerlos relevantes en la evaluación de una LTS. Este sistema de clasificación referido como FEMOS toma en cuenta: estado Funcional, Extensión y localización de la estenosis, Morfología (forma) de la estenosis, Origen (o etiología), y Severidad del estrechamiento de la luz de la vía aérea (Tabla 3).

Deterioro funcional

El deterioro funcional atribuible a la estenosis debe evaluarse objetivamente dado que los pacientes pueden presentar solo síntomas leves o estar completamente asintomáticos, en cuyo caso el tratamiento (mínimamente invasivo o quirúrgico) no está indicado. En general, la limitación más común y cuantificable es la disnea, inicialmente durante el ejercicio. Sin embargo, los pacientes con SGS también pueden desarrollar disfagia y disfonía. Los otorrinolaringólogos usan sistemas de clasificación que toman en cuenta estas variables⁵. La espirometría y las curvas flujo volumen son útiles en la evaluación de la limitación al flujo aéreo y para documentar mejoría luego de intervenciones, pero la clásica patente de “cajón” con amputación de flujos pico inspiratorios y espiratorios en la curva flujo volumen, típicamente asociados con estenosis de la vía aérea central y alta (obstrucción

TABLA 2. Sistemas de clasificación comunes para estenosis laringo traqueales

Sistema de clasificación		Comentarios			
Myer-Cotton 1981	Grado 1: 0-50% obstrucción	Grado 2: 51-70% obstrucción	Grado 3: 71-99% obstrucción	Grado 4: Sin luz detectable	Basada solamente en el grado de reducción del área transversa CSA
McCaffrey 1992	Estadio I: Lesiones confinadas a la subglotis o tráquea y <1cm de longitud	Estadio 2: Lesiones aisladas en la subglotis y > 1 cm de longitud	Estadio 3: Lesiones subglóticas o traqueales que no comprometen la glotis	Estadio 4: Lesiones que comprometen la glotis	Basada solamente en la extensión vertical Predice decanulación en base a la lesión anatómica y extensión de la estenosis. Los pacientes con 90% en estadios I y II, 70% en estadio III, y 40% en estadio IV se decanulan satisfactoriamente
Lano 1998	Estadio 1: Un solo sector comprometido	Estadio 2: Dos sectores comprometidos	Estadio 3: Tres sectores comprometidos		Basada en el sitio involucrado (glotis, subglotis, tráquea) Correlación entre el estadio y posibilidad de decanulación satisfactoria Estadio I: 94%, II: 78%, III: 20%
Nouraei 2007	Estado de la vía aérea (A) 1. Sin prótesis en la vía aérea 2. Prótesis intraluminal en la vía aérea (stent) 3. Voz del paciente dependiente de traqueostomía o tubo en T 4. Dependiente de traqueostomía, No tiene voz 5. Muerte como resultado de una complicación directa de la enfermedad de vía aérea	Disnea (D) Grado 1: "Solamente me falta el aire con ejercicio extremo". Grado 2: "Me falta el aire cuando me apuro en terreno plano o cuando camino por una leve pendiente". Grado 3: "En terreno plano, camino más despacio que gente de mi edad que la gente de mi edad por falta de aire tengo que parar cuando camino a mi propio paso". Grado 4: "yo paro para respirar luego de caminar 100 yardas o luego de unos pocos minutos a nivel llano". Grado 5: "Tengo demasiada falta de aire para dejar la casa o me falta el aire al vestirme".	Voz (V) 1. Sin problemas con la voz 2. Algunos problemas con la voz 3. Emitir la voz es forzoso y tiene dificultades significativas para el oído/comprendido 4. Sólo produce una voz débil/susurro 5. Sin voz	Deglución (S) 1. Come y bebe normalmente 2. Dieta normal pero con alguna dificultad al tragar 3. Dificultades significativas al tragar 4. Serios problemas al tragar (i.e. dieta consistente en comida líquida casi completamente) 5. Imposibilidad de tragar	Sistema detallado utilizado por otorrinolaringólogos NO incluye extensión ni criterios de severidad Designado para documentar pronóstico funcional de estenosis laringotraqueal del adulto
Freitag 2007	Tipo: Estructural Tipo1 Exofítico/intraluminal Tipo 2 Extrínseco Tipo 3 Distorsión Tipo 4 Cicatriz/estenosis Dinámica o funcional 1 Tipo 1 Cartilago dañado/malacia Tipo 2 Membrana flotante	Grado de estenosis: Code 0: Sin estenosis Code 1: <25% Code 2: 26-50% Code 3: 51-75% Code 4: 76-90% Code 5: 90-100%	Localización: I Tercio superior de la tráquea II Tercio medio de la tráquea III Tercio inferior de la tráquea IV Bronquio fuente derecho V Bronquiofuente izquierdo		Diseñada para graduar una estenosis traqueal desde una perspectiva neumonológica El grado del criterio de severidad no está justificado fisiológicamente Los tipos estructurales no son mutuamente excluyentes

CSA: área transversa (cross sectional área); PITS: estenosis traqueal post intubación (post intubation tracheal stenosis)

fija extratorácica), tiene poca sensibilidad y habitualmente se ve sólo cuando la luz traqueal ya está reducida a 6-8 mm⁷. La limitación funcional en una LTS ha sido asociada con la escala de disnea del

Medical Research Council (MRC), la cual gradúa la disnea entre 1-5, con mayores puntajes indicando mayor disnea; esta herramienta ha demostrado tener excelente correlación inter observador en

TABLA 3. FEMOS sistema de clasificación para estenosis laringotraqueal

Criterio	Descripción
Clase funcional	Modificado Clasificación Funcional World Health Organization WHO
1	– <i>Asintomático</i> : actividades físicas ordinarias no causan síntomas
2	– <i>Sintomático en ejercicio</i> : no hay incomodidad en reposo, pero la actividad física normal causa incremento de síntomas
3	– <i>Sintomático en actividades diarias</i> : No hay incomodidad en reposo, pero menos de la actividad diaria causa incremento de síntomas
4	– <i>Sintomático en reposo</i> : puede haber síntomas en reposo y se incrementan en casi cualquier actividad física
Extensión	Localización broncoscópica y distribución del segmento estenótico
Extensión Vertical	(< 1 cm, 1-4 cm, > 4 cm)
Localización	Glótica, subglótica, traqueal o traqueobronquial
Morfología	Describe la forma de la luz de la vía aérea, la cual está anormalmente reducida durante la espiración tal como se evalúa por broncoscopia
Simple	– Estenosis concéntrica de un segmento corto, < 1cm longitud vertical sin malacia
Compleja	– Segmento largo, >1 cm o con lesión de la pared traqueal, o asociado a malacia
Pseudoglótica	– Referente a estenosis de forma triangular
Excéntrica	– Referente a una desigual distribución de la constricción
Circunferencial	– Referente a una concéntrica (360° constricción)
Origen	Describe la etiología subyacente responsable de la anomalía
Idiopática	– No se identifica ninguna etiología subyacente
Secundaria	– Secundaria a procesos subyacentes conocidos o lesión previa de la vía aérea
Severidad	Describe el grado de reducción en el área transversa (CSA)
1	– Leve: Reducción en CSA menos que 50%
2	– Moderada: Reducción en CSA 50-70%
3	– Severa: Reducción en CSA mayor del 70%

una variedad de enfermedades respiratorias⁸. En las LTS, la escala MRC correlaciona con los tests de función pulmonar en la evaluación inicial y durante el seguimiento para evaluar respuesta terapéutica⁹. Los pacientes con LTS, sin embargo, tienen otros síntomas y por lo tanto debe garantizarse una mayor evaluación global del deterioro funcional (Tabla 3).

Extensión de la estenosis

La longitud vertical, la localización de la estenosis, y la presencia o ausencia de comorbilidades afecta significativamente las opciones terapéuticas. La medición precisa de la longitud de los segmentos involucrados y la distancia hasta las cuerdas vocales y la carina es crucial. Las estenosis simples, < 1 cm de longitud vertical, son más factibles de resolver con tratamiento endoscópico definitivo mientras que las estenosis complejas, ≥1 cm de longitud vertical, se resuelven típicamente de manera quirúrgica. Segmentos estenóticos de

> 4 cm de longitud no son factibles de resección quirúrgica a cielo abierto, debido al alto índice de complicaciones causadas por tensión anatómica excesiva, entonces los stents traqueales pueden ser el tratamiento de elección para paliar los síntomas en estos pacientes¹⁰. Se puede medir la longitud vertical en las imágenes radiográficas pero los broncoscopistas frecuentemente las miden endoscópicamente¹¹.

La localización de la estenosis también afecta las decisiones de manejo y pronóstico, por lo tanto este criterio debe estar incluido en los sistemas de clasificación de las LTS. En general, los segmentos estenóticos que comprenden la laringe no son adecuados para resección simple circunferencial debido al curso anatómico del nervio recurrente laríngeo, y requieren resección anterior del cartílago cricoides, realizadas a través de una incisión cervical, con resección cuidadosa del platillo cricoideo posterior¹². La resección de segmentos estenóticos en la tráquea superior, sin compromiso del espacio subglótico, requiere que la incisión qui-

rúrgica deba hacerse ligeramente por debajo, justo por encima de la muesca del manubrio esternal, y mientras que para resecciones traqueales torácicas se utiliza usualmente la esternotomía medial¹³. La enfermedad que ocurre en la tráquea distal, con compromiso de los bronquios principales, es un desafío para la resección y frecuentemente requiere anastomosis del extremo proximal de la tráquea con el bronquio principal creando una neocarina¹⁴.

En suma, la localización de la estenosis predice el pronóstico de las intervenciones broncoscópicas. Por ejemplo, SGS no debería ser tratada con inserción de stents (prótesis), pues esto puede conducir a mayor injuria de la vía aérea y hacer irresecable un paciente potencialmente resecable¹⁵. Los otorrinolaringólogos generalmente han usado el sistema McCaffrey para evaluar la extensión y localización de una estenosis de la vía aérea (Figura). Este sistema consiste en cuatro estadios los cuales impactan en las decisiones terapéuticas². Otros sistemas se han descrito tal como se resumen en la Tabla 2.

Morfología

La morfología (silueta contorno) de una LTS puede contribuir en clarificar la etiología subyacente; esto también impacta la dinámica del flujo aéreo y consecuentemente la severidad de los síntomas y opciones terapéuticas. Estenosis simple, en tela

de araña (web-like), circunferencial, son términos utilizados para describir estenosis concéntricas segmentarias cortas, < 1cm en longitud vertical sin daño del cartílago, y están comúnmente causada por isquemia de la mucosa tras una intubación orotraqueal pero podrían ser idiopáticas o secundarias a enfermedades auto inmunes (Figura). Este tipo de estenosis usualmente se resuelve dilatación asistida con láser o electrocauterio. Por el contrario, el término estenosis compleja se usa para describir estenosis con lesión de la pared traqueal, con segmentos estenóticos > 1 cm, úlcera contráctil circunferencial frecuentemente con forma de reloj de arena, o estenosis asociada con malacia que resulta de una condritis. En pacientes que no son candidatos quirúrgicos, la inserción de stents se considera la opción terapéutica de elección para estenosis complejas (Figura). La tomografía computada y la broncoscopia con luz blanca pueden ser limitadas para diferenciar estenosis simples de estenosis complejas, especialmente cuando los tejidos estenóticos hipertróficos son prominentes y no se puede visualizar la integridad del cartílago (Figura). Las tecnologías de imágenes de mayor resolución tales como el ultrasonido radial pueden ayudar a diferenciar más claramente si existe daño cartilaginoso¹⁶. Un subgrupo de estenosis complejas que tiene una morfología específica es la estenosis pseudoglótica o con forma de A, causada

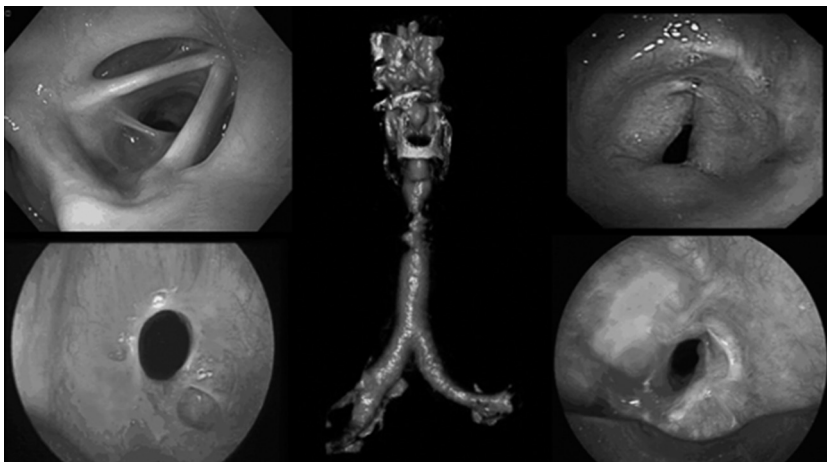

Figura. Tipos morfológicos de una estenosis laringotraqueal. Arriba izquierda: LTS excéntrica debida a GPA compromete la comisura posterior a nivel glótico (McCaffrey estadio IV). Abajo izquierda: SGS idiopática circunferencial, simple; Panel medial: Reconstrucción en 3 D, la CT muestra una PITS compleja, en reloj de arena; Arriba a la derecha: estenosis post traqueostomía triangular, con forma de A justo por debajo del cartílago cricoides; Abajo a la derecha: PITS compleja, circunferencial; La broncoscopia con luz blanca no pudo identificar daño del cartílago; frecuentemente la recurrencia fue debida a condritis (malacia) identificable por ecografía endobronquial radial.

LTS: estenosis laringotraqueal; GPA: granulomatosis con poliangiitis; SGS: estenosis subglótica CT: tomografía computada; PITS: estenosis post intubación; PTTS: estenosis traqueal post traqueostomía.

por la fractura del cartílago tras una traqueostomía (Figura). Este tipo de estenosis tiene mínimo o ningún tejido estenótico hipertrófico endoluminal y por lo tanto el tratamiento es o bien cirugía a cielo abierto o inserción de stent de silicona, pues la dilatación broncoscópica solamente puede mantener transitoriamente la permeabilidad de la vía aérea. Definitivamente, la presencia de colapso cartilaginoso (malacia) en el nivel de la estrechez, predice falla en responder a técnicas simples de dilatación. En suma, la presencia de una estenosis circunferencial con una escara madura, típicamente requiere más intervenciones comparadas con estenosis excéntricas (ej. tejido estenótico solamente de un lado de la luz de la vía aérea, no circunferencial). Más allá de dictar las modalidades terapéuticas disponibles, la morfología (ej. forma) de la estenosis también puede afectar la sintomatología independientemente del grado de la estrechez, ya que la presión que cae a lo largo de un segmento estenótico puede acentuarse por el flujo turbulento y con el vórtice (rotación circular), lo cual es dependiente de la forma^{17,18}.

Origen (etiología)

Existen una multitud de causas de LTS, siendo las más comunes aquellas post-traqueostomía (PTTS) y post-intubación (PITS)¹⁹. PITS se desarrolla como resultado de la isquemia de la mucosa a nivel sitio del manguito que puede inducir la formación de tejido de granulación y desarrollo de escara. Este mismo mecanismo también puede conducir a una PTTS, sin embargo, la fractura del anillo traqueal asociada a la colocación del traqueostoma puede producir destrucción del soporte cartilaginoso resultando en una estenosis compleja. La LTS idiopática es una condición relativamente rara, se ve predominantemente en mujeres y se localiza en el área subglótica. Su mecanismo no es claro, pero hay una fuerte asociación con reflujo gastroesofágico y muchos expertos creen que puede ser hormona dependiente dado que se observa en mujeres en edad fértil²⁰. LTS puede desarrollarse tras radioterapia externa o luego de tratamiento endobronquial de tumores de la vía aérea central²¹. Una variedad de etiologías infecciosas pueden conducir a una LTS incluyendo tuberculosis, histoplasmosis y klebsiella rhinoscleromatis, con estenosis que se presentan frecuentemente en forma alejada de la infección primaria²²⁻²⁴. Debería realizarse una

minuciosa historia clínica y examen físico en la evaluación de pacientes con LTS dado que muchas enfermedades inflamatorias e infiltrativas sistémicas se asocian con el desarrollo de LTS; éstas incluyen granulomatosis con poliangéitis (previamente conocida como granulomatosis de Wegener), sarcoidosis, policondritis recidivante y enfermedad inflamatoria intestinal. La etiología impacta en el manejo; dado estas lesiones secundarias tienden a recidivar luego de la cirugía a cielo abierto, la cirugía no es una opción ideal de tratamiento²⁵. En suma, conocer la etiología permite el tratamiento de la enfermedad sistémica subyacente, responsable de la recurrencia de la estenosis.

Severidad de la estrechez de la vía aérea

El grado de estrechez de la vía aérea es fisiológicamente más relevante que la extensión vertical del segmento estenótico¹⁸. El trabajo de la respiración depende de los cambios de presión a través del segmento estenótico, y está influenciado tanto por el grado de obstrucción como por la velocidad del flujo a través del segmento. En estenosis leves (ej. $\leq 50\%$ reducción del área transversa (CSA)), la caída de la presión es similar a aquella que ocurre a través de la apertura glótica y por lo tanto es poco probable que cause síntomas¹⁸. La estenosis moderada (51-70% obstrucción) puede producir síntomas variables con caídas relevantes de presión que ocurren a ritmos de flujos altos como durante el ejercicio. Los pacientes sedentarios, como resultado de otras comorbilidades, podrían permanecer asintomáticos en este estadio de la enfermedad. La estenosis severa ($> 71\%$ reducción en el área transversa CSA) resulta en caída significativa de la presión aún a flujos bajos, causando síntomas en reposo o con mínimo ejercicio, y justifica una intervención. Estos parámetros constan en el sistema de clasificación de Myer-Cotton (Tabla 2), el cual ha mostrado su utilidad para predecir la evolución del tratamiento y ha sido aplicado por otorrinolaringólogos por varias décadas²⁶.

La tomografía computada puede ayudar en la cuantificación de la estrechez pero la obstrucción puede estar sobre-estimada por secreciones endoluminales y el tiempo de captura de la imagen en relación con el ciclo respiratorio^{27, 28}. Evaluar el grado de estrechez aún por imágenes obtenidas durante la broncoscopia flexible puede también ser un desafío con evaluaciones subjetivas variadas

basadas en factores técnicos, tales como la posición del paciente o el esfuerzo respiratorio, y la experiencia del broncoscopista²⁹. La broncoscopia morfométrica es una técnica donde las imágenes estáticas son capturadas durante la broncoscopia flexible e importadas dentro de un programa de procesamiento de imágenes para realizar mediciones del área transversa (CSA) de la vía aérea normal y de la estenótica. Esto permite calcular el porcentaje de obstrucción, que es lo que importa desde el punto de vista fisiológico³⁰.

Conclusiones

El manejo de LTS requiere una detallada evaluación del deterioro funcional, extensión y localización del estenosis, morfología, origen y severidad del estrechamiento de la luz de la vía aérea (Tabla 3). Todos estos parámetros impactan en el proceso de toma de decisiones. El desarrollo de un lenguaje común en la forma de un sistema de clasificación aceptable es necesario para mejorar la comunicación entre las distintas especialidades y para desarrollar estándares de intervenciones terapéuticas basadas en la evidencia.

Conflictos de interés: Los autores declaran no tener conflictos de interés.

Bibliografía

- Freitag L, Ernst A, Unger M, Kovitz K, Marquette CH. A proposed classification system of central airway stenosis. *The European respiratory journal* 2007; 30: 7-12.
- McCaffrey TV. Classification of laryngotracheal stenosis. *The Laryngoscope* 1992; 102: 1335-40.
- Grundfast KM, Morris MS, Bernsley C. Subglottic stenosis: retrospective analysis and proposal for standard reporting system. *The Annals of otology, rhinology, and laryngology* 1987; 96: 101-5.
- Lano C, Duncavage JA, Reinisch L, Ossoff RH, Courey MS, Netterville JL. Laryngotracheal reconstruction in the adult: a ten year experience. *The Annals of otology, rhinology, and laryngology* 1998; 107: 92-7.
- Nouraei S, Nouraei S, Upile T, Howard D, Sandhu G. A proposed system for documenting the functional outcome of adult laryngotracheal stenosis. *Clinical Otolaryngology* 2007; 32: 407-9.
- Murgu SD, Colt HG. Description of a multidimensional classification system for patients with expiratory central airway collapse. *Respirology* 2007; 12: 543-50.
- Miller RD, Hyatt R. Evaluation of obstructing lesions of the trachea and larynx by flow-volume loops. *The American review of respiratory disease* 1973; 108: 475-81.
- Mahler DA, Wells CK. Evaluation of clinical methods for rating dyspnea. *CHEST Journal* 1988; 93: 580-6.
- Nouraei SA, Nouraei SM, Randhawa PS, et al. Sensitivity and responsiveness of the Medical Research Council dyspnoea scale to the presence and treatment of adult laryngotracheal stenosis. *Clinical otolaryngology : official journal of ENT-UK ; official journal of Netherlands Society for Oto-Rhino-Laryngology & Cervico-Facial Surgery* 2008; 33: 575-80.
- Wright CD, Grillo HC, Wain JC, et al. Anastomotic complications after tracheal resection: Prognostic factors and management. *The Journal of thoracic and cardiovascular surgery* 2004; 128: 731-9.
- Colt H. BronchAtlas Extent of Tracheal Stenosis Available: <https://http://www.youtube.com/watch?v=QzCrILzroZI>.
- Rea F, Callegaro D, Loy M, et al. Benign tracheal and laryngotracheal stenosis: surgical treatment and results. *European Journal of Cardio-Thoracic Surgery* 2002; 22: 352-6.
- Gómez-Caro A, Morcillo A, Wins R, Molins L, Galan G, Tarrazona V. Surgical management of benign tracheal stenosis. *Multimedia Manual of Cardio-Thoracic Surgery* 2011; 2011: mmcts. 2010.004945.
- Porhanov VA, Poliakov IS, Selvaschuk AP, et al. Indications and results of sleeve carinal resection. *European Journal of Cardio-Thoracic Surgery* 2002; 22: 685-94.
- Gaissert HA, Grillo HC, Wright CD, Donahue DM, Wain JC, Mathisen DJ. Complication of benign tracheobronchial strictures by self-expanding metal stents. *The Journal of thoracic and cardiovascular surgery* 2003; 126: 744-7.
- Murgu SD, Colt HG. Combined Optical Coherence Tomography and Endobronchial Ultrasonography for Laser-Assisted Treatment of Postintubation Laryngotracheal Stenosis. *Annals of Otolaryngology & Laryngology* 2013; 122: 299-307.
- Jayaraju ST, Brouns M, Lacor C, De Mey J, Verbanck S. Effects of tracheal stenosis on flow dynamics in upper human airways. 2006.
- Brouns M, Jayaraju ST, Lacor C, et al. Tracheal stenosis: a flow dynamics study 2007.
- Koshkareva Y, Gaughan JP, Soliman AM. Risk factors for adult laryngotracheal stenosis: a review of 74 cases. *Annals of Otolaryngology and Laryngology* 2007; 116: 206.
- Mark EJ, Meng F, Kradin RL, Mathisen DJ, Matsubara O. Idiopathic Tracheal Stenosis: A Clinicopathologic Study of 63 Cases and Comparison of the Pathology With Chondromalacia. *The American Journal of Surgical Pathology* 2008; 32: 1138-43 10.097/PAS.0b013e3181648d4a.
- Speiser BL, Spratling L. Radiation bronchitis and stenosis secondary to high dose rate endobronchial irradiation. *International Journal of Radiation Oncology*Biophysics* 1993; 25: 589-97.
- Chung HS, Lee JH. Bronchoscopic assessment of the evolution of endobronchial tuberculosis. *Chest* 2000; 117: 385-92.
- Mathisen DJ, Grillo HC. Clinical manifestation of mediastinal fibrosis and histoplasmosis. *The Annals of thoracic surgery* 1992; 54: 1053-8.
- Andraca R, Edson RS, Kern EB. Rhinoscleroma: A Growing Concern in the United States? *Mayo Clinic Experience. Mayo Clinic Proceedings* 1993; 68: 1151-7.
- Bugalho A. Management of Subglottic Stenosis and Subglottic Stenosis in Systemic Disease. In: Ernst A, Herth FJF, eds. *Principles and Practice of Interventional Pulmonology*: Springer New York; 2013: 409-20.

26. Myer CM, 3rd, O'Connor DM, Cotton RT. Proposed grading system for subglottic stenosis based on endotracheal tube sizes. *The Annals of otology, rhinology, and laryngology* 1994; 103: 319-23.
27. Polverosi R, Vigo M, Baron S, Rossi G. Evaluation of tracheobronchial lesions with spiral CT: comparison between virtual endoscopy and bronchoscopy. *La Radiologia medica* 2001; 102: 313-9.
28. Newth CJ, Lipton MJ, Gould RG, Stretton M. Varying tracheal cross-sectional area during respiration in infants and children with suspected upper airway obstruction by computed cinetomography scanning. *Pediatric pulmonology* 1990; 9: 224-32.
29. Murgu S, Colt H. Subjective assessment using still bronchoscopic images misclassifies airway narrowing in laryngotracheal stenosis. *Interactive cardiovascular and thoracic surgery* 2013; 16: 655-60.
30. Murgu S, Colt HG. Morphometric bronchoscopy in adults with central airway obstruction: case illustrations and review of the literature. *The Laryngoscope* 2009; 119: 1318-24.