ramr
Revista Americana de Medicina Respiratoria

IMAGEN EN NEUMONOLOGÍA

RAMR 2015;4:351-352
ISSN 1852 - 236X

Velamiento alveolar agudo con insuficiencia respiratoria

Autores: Erika Cuenca, Marcela Heres, Yucra Bobarin Demelza

Fundación Sanatorio Güemes – Ciudad de Buenos Aires

Correspondencia:
Erika Cuenca
E-mail: cuencaerika@hotmail.com

Recibido: 27.10.2015
Aceptado: 30.10.2015

Una mujer de 34 años ingresó por dificultad respiratoria de tres días de evolución. En el interrogatorio no se identificaron antecedentes relevantes excepto dudosa fotosensibilidad. Había sido admitida 48 hs antes en otra institución donde comenzó tratamiento con antibióticos (piperacilina, tazobactam, vancomicina y amikacina) con diagnóstico de neumonía grave de la comunidad.

Ingresó en nuestra institución a la unidad de cuidados intensivos por insuficiencia respiratoria severa (SaO_2 con aire ambiente 84%). Presentaba fiebre (38.1 °C), y tos productiva. El laboratorio muestró Hto: 24%, GB: 1300, plaquetas: 129.000, LDH: 852, VSG: 112 mm, PCR: 18. El ecocardiograma informó derrame pericárdico moderado. La tomografía de tórax mostró velamiento consolidativo bilateral con broncograma aéreo (Figura 1), aéreas de vidrio esmerilado y derrame pleural bilateral (Figura 2). En la toracocentesis se constató exudado no complicado con predominio mononuclear. Al examen físico se advirtió tenue rash malar y en el interrogatorio dirigido la paciente refirió artralgias en manos en los últimos 6 meses. No presentaba artritis, ni úlceras orales ni manifestaciones cutáneas de ningún tipo.

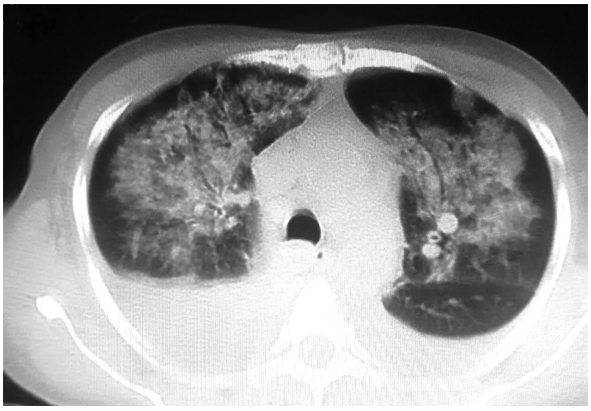

Figura 1

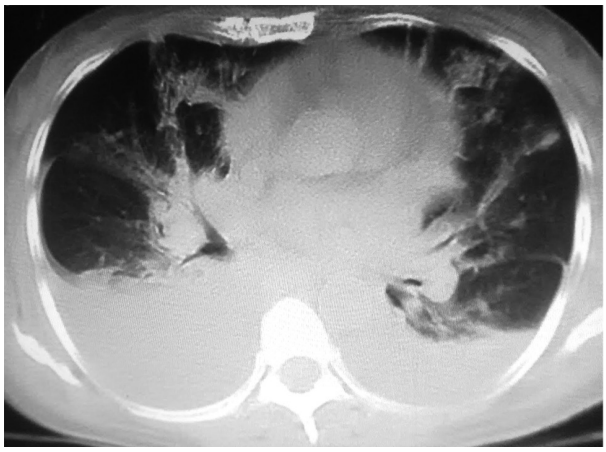

Figura 2

¿Cuál es su diagnóstico?

Neumonitis lúpica aguda

Se interpretó inicialmente como lupus eritematoso sistémico (LES) (artralgias, fotosensibilidad, pancitopenia, serositis). Por la simetría de las imágenes y el derrame pleural bilateral se asumió neumonitis lúpica aguda sin poder descartar neumonía en paciente inmunocomprometida o hemorragia alveolar.

Se mantuvo el tratamiento ATB y se agregaron pulsos de metilprednisona 1gr. A las 48hs se pudo realizar miniBAL que fue negativo para gérmenes comunes y BAAR y con ausencia de macrófagos cargados de hemosiderina. Se recibió serología para VIH negativa, un FAN 1/80 con patrón moteado y se constató hipocomplementemia. Se interpretó como neumonitis lúpica, por lo que se completaron 3 pulsos de metilprednisolona de 1 gr/día durante 3 días y se agregaron bolos de ciclofosfamida.

La paciente evolucionó favorablemente y al 6to día presentó SaO_2 97% al aire ambiente con franca disminución de los infiltrados alveolares. El sedimento urinario no mostró hematíes crenados y no se realizó biopsia renal. El anti-DNA fue positivo.

Discusión

Aproximadamente 50 a 70% de los pacientes con LES sufren alguna lesión pulmonar durante el curso de su enfermedad, la cual puede afectar cualquier componente del sistema respiratorio[1].

La infección es responsable de 22-50% de las muertes en pacientes con LES[2, 3]. Debido a eso, y en esta paciente, pese a la sospecha inicial de compromiso lúpico del pulmón, se implementó la rutina para excluir infecciones bacterianas comunes e inusuales. No se identificó ningun germen en los cultivos de sangre, orina o esputo. Pese a esto se continuó con tratamiento ATB aún con el resultado de un miniBAL negativo ya que dada la gravedad de la paciente sólo pudo hacerse 4 días después de haber comenzado ATB en la primera institución.

El diagnóstico alternativo más importante era la hemorragia alveolar (DAH). Aunque la DAH es una manifestación infrecuente de SLE (2-5%), conlleva una mortalidad significativa. Por esa razón, debe evaluarse inmediatamente con broncoscopía, especialmente en presencia de hemoptisis o anemia reciente. En el LES, la DAH generalmente se asocia con una mayor actividad, especialmente nefritis lúpica activa[4]. Sin embargo, la hemorragia alveolar ha sido comunicada como la manifestación inicial del LES en 11 a 20% de los pacientes[4]. Dado que la temperatura > o = 39° C puede verse hasta en el 82% de los episodios, no inclina a neumonía bacteriana. Si bien el miniBAL no está standartizado y lo que está documentado es la presencia de más de 20% de macrófagos cargados de hemosiderina (MCH) en el BAL convencional para diagnóstico de hemorragia alveolar, hay varias comunicaciones que han mostrado que aún en esputo pueden detectarse los MCH y su ausencia completa parece descartar la DAH.

Por otra parte la neumonitis lúpica aguda (NLA) ocurre en 1-4% de los pacientes con SLE, con una mortalidad a corto plazo de 50-90%[5]. La presentación clínica puede ser inespecífica. El compromiso pulmonar puede ser unilateral o bilateral. Como en este caso, el diagnóstico puede ser difícil, especialmente en un paciente aún no diagnosticado de LES. La radiografía o TAC de tórax puede mostrar infiltrados irregulares, opacidades de espacio aéreo o tipo vidrio esmerilado con o sin derrame pleural, hallazgos que no tienen ninguna especificidad[6].

El FAN y los anticuerpos anti-DNA son habitualmente positivos en NLA. La VSG y la PCR pueden utilizarse para apoyar la sospecha clínica. A diferencia de la VSG, el ascenso de la PCR es sólo modesto en el LES activo sin infección, mientras que un nivel de PCR alto (> 5-6 mg/dL) es un fuerte predictor de infección. Ha sido comunicado que la relación VSG/PCR > 15 sugiere un *flare* de lupus, mientras que cocientes < 2 sugieren infección[7]. En nuestra paciente el cociente era de 6,2 y por lo tanto inespecífico.

En conclusión, la alta sospecha clínica justifica el tratamiento inmunosupresor inmediato, aún antes de los resultados de los anticuerpos. En retrospectiva, la exclusión de infección y de hemorragia alveolar permite aceptar el diagnóstico de neumonitis lúpica aguda.

Conflictos de interés: Los autores declaran que no tienen conflictos de intereses relacionados con el tema discutido en el presente trabajo.

Bibliografia

1. Keane MP, Lynch JP III. Pleuropulmonary manifestations of systemic lupus erythematosus. Thorax 2000; 55:159-166.
2. Quadrelli SA, Alvarez C, Arce SC et al. Pulmonary involvement of systemic lupus erythematosus: analysis of 90 necropsies. Lupus 2009; 18: 1053-60.
3. Kamen DL, Strange C. Pulmonary manifestations of systemic lupus erythematosus. Clin Chest Med 2010; 31: 479-88.
4. Zamora MR, Warner ML, Tuder R, Schwarz MI. Diffuse alveolar hemorrhage and systemic lupus erythematosus: clinical presentation, histology, survival, and outcome. Medicine (Baltimore) 1997; 76: 192-202.
5. Torre O, Harari S. Pleural and pulmonary involvement in systemic lupus erythematosus. Presse Med 2011;40: e19-29.
6. Kim JS, Lee KS, Koh EM, Kim SY, Chung MP, Han J. Thoracic involvement of systemic lupus erythematosus: Clinical, pathologic, and radiologic findings. J Comput Assist Tomogr 2000; 24: 9-18.
7. Witt C, Dörner T, Hiepe F, Borges AC, Fietze I, Baumann G. Diagnosis of alveolitis in interstitial lung manifestation in connective tissue diseases: Importance of late inspiratory crackles, 67 gallium scan and bronchoalveolar lavage. Lupus 1996; 5: 606-12.