

Bulla con nivel hidroaéreo en su interior, interpretación y enfoque terapéutico

Air-Fluid Level Within Bulla: Interpretation and Therapeutic Approach

Autores: Clauzure Marisol, Tomaszuk Ana Giselle

Fundación Sanatorio Güemes. Ciudad Autónoma de Buenos Aires, Argentina

Introducción

Bulla se define como un área de enfisema bien delimitada mayor o igual a 1cm de diámetro y pared fina epitelizada de grosor generalmente menor a 1mm. Se presentan preferentemente sobre los vértices pulmonares y se corresponden con un alargamiento de los espacios centrolobulillares¹. Tienden a aumentar de volumen y complicarse con neumotórax, hemorragia e infección². Durante la infección adquieren líquido, presencia de nivel hidroaéreo y sus paredes se engrosan². Es importante la diferenciación con la neumonía perienfisematosa, la cual cursa con la infección del parénquima circundante generando una afectación por contigüidad a la bulla, produciendo volcado de líquido inflamatorio a la misma, y comprometiendo sistémicamente al paciente².

Palabras clave: Bulla con nivel, Neumonía peri enfisematosa

Caso clínico

Mujer de 62 años de edad con antecedentes de hipertensión arterial, ex tabaquista de 60 paquetes/año, enfermedad pulmonar obstructiva crónica (EPOC) Grado 3 GOLD C (VEF1 0.970 lts, 47%), exacerbadora frecuente, en tratamiento con fluticasona 250 ug/salmeterol 25 ug 1 aplicación cada 12 hs. Consultó por presentar dolor pleurítico derecho asociado a disnea mMRC 2. Se internó, se realizaron exámenes complementarios evidenciándose leucocitosis 18100 (80% neutrófilos segmentados), serología HIV no reactivo, radiografía de tórax (Rx) (Imagen 1) y tomografía computada de tórax

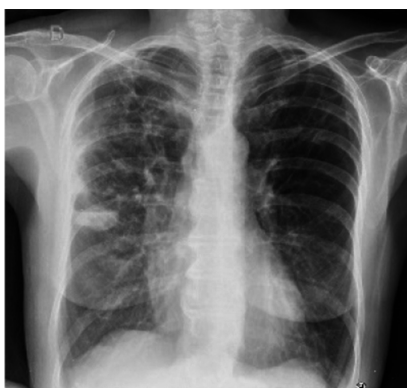

Imagen 1. Rx Tx: imagen radiolúcida en tercio medio hemitórax derecho con nivel hidroaéreo en su interior.

Recibido: 25/09/2018 - Aceptado: 03/06/2019

Correspondencia: e-mail: marisolclauzure@gmail.com

(TC de tx) (Imagen 2a, 2b y 2c): enfisema panacinar con complejos bullosos bilaterales, consolidación en lóbulo superior derecho asociado a bulla con contacto pleural que presentaba nivel hidroaéreo en su interior

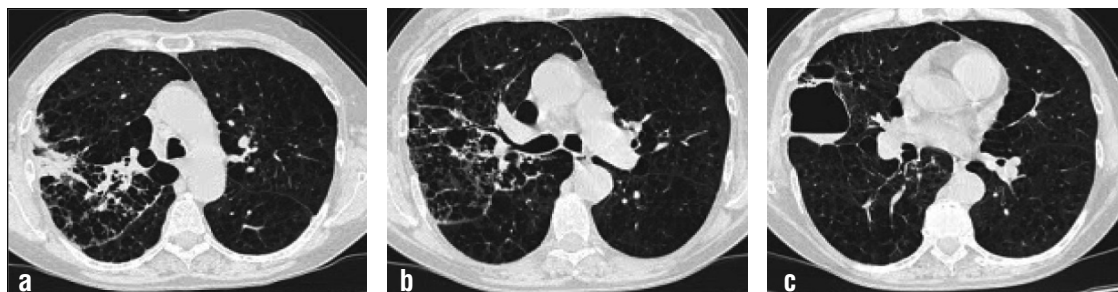

Imagen 2a, b y c: TC Tx: enfisema panacinar con complejos bullosos bilaterales, consolidación en lóbulo superior derecho asociado a bulla con contacto pleural que presentaba nivel hidroaéreo en su interior.

su interior. Se revisaron imágenes previas (Imagen 3) en las que se evidenció misma bulla de paredes finas, sin nivel hidroaéreo en su interior. Se realizó toma de cultivos, recibiendo tratamiento antibiótico

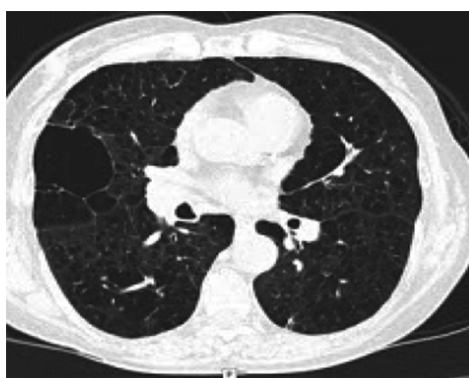

Imagen 3. TC Tx: enfisema panlobulillar, bulla subpleural en LSD de paredes finas, sin nivel hidroaéreo en su interior.

empírico con levofloxacina 750 mg durante 7 días. Evolucionó favorablemente, afebril, con mejoría de parámetros inflamatorios, sin rescates bacteriológicos. Se externó y concurrió al mes a consultorio, se realizó TC Tx (Imagen 4) evidenciándose resolución de bulla preexistente.

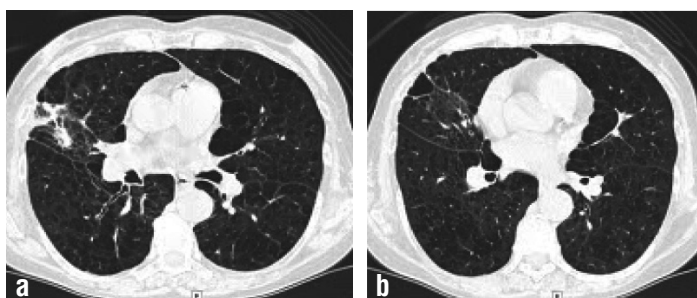


Imagen 4a y b: TC Tx: Tractos cicatrizales en donde previamente se evidenciaba bulla.

Discusión

Existe escasa bibliografía sobre la diferenciación y conducta terapéutica a seguir entre una bulla con nivel hidroaéreo (hallazgo imagenológico, en la que no se evidencia compromiso sistémico del paciente), bulla infectada (afectación del estado general del paciente sin compromiso del parénquima pulmonar), y neumonía perienfisematosa con afectación de bulla preexistente.

Conclusión

En la evaluación inicial de una bulla con nivel hidroaéreo en su interior, es primordial conocer la preexistencia de la misma en imágenes previas, así como diferenciar el compromiso sistémico del paciente y del parénquima pulmonar circundante a la misma²⁻⁴. El tratamiento no ha sido aún establecido con claridad. En pacientes asintomáticos, el control imagenológico sería lo recomendado. En cuanto a la bulla infectada, antibioticoterapia empírica durante un período de 6 semanas se indica generalmente⁴. En nuestro caso (neumonía perienfisematosa con afectación por contigüidad de bulla), el tratamiento como en una neumonía de la comunidad en paciente EPOC sería suficiente⁵. En casos de tórpida evolución o de falta de respuesta terapéutica, podría plantearse el drenaje percutáneo del líquido^{2,6,7}.

Bibliografía

1. Arnau Obrer A, Martín Díaz E, Pérez de la Blanca C, et al. Desaparición de bullas de enfisema tras infección pulmonar. *Neumosur: Revista de la Asociación de neumólogos del Sur*. 1998; 10(4).
2. Henao-Martínez AF, Fernández JF, Adamas SG, Restrepo C. Lung bullae with air-fluid levels: what is the appropriate therapeutic approach? *Respir Care*. 2012; 57(4): 642-5.
3. Zaman SR. MRSA infected emphysematous bullae in an asymptomatic COPD patient. *BMJ Case Reports*. 2013; 2013: bcr2012007803.
4. Chandra D, Rose SR, Carter RB, Musher DM, Hamill RJ. Fluid-containing emphysematous bullae: a spectrum of illness. *Eur Resp J*. 2008; 32: 303-06.
5. Sera Blanco RA, García Díaz M, Vallejo AJ, Ramirez, Llanes González M. Clinical and imaging manifestations of pulmonary infection in a patient with bullous emphysema. *Revista de Ciencias Médicas de la Habana* 2015; 21 (1).
6. Takanami I. Endoscopic drainage of an infected giant bulla. *ICVTS*. 2006; 5: 794-5.
7. Hata Y, Takagi K, Sasamoto S, et al. Infected Giant Bulla Treated by Percutaneous Drainage Followed Later by Resection: Report of a Case. *Surg Today*. 2007; 37: 656-9.