

Tuberculosis pediátrica intestinal. Un caballo de Troya

Pediatric Intestinal Tuberculosis. A Trojan Horse

Autoras: Bisero Elsa Delia^{1,2}, Luque Graciela Fabiana^{1,2}, Melillo Karina Claudia^{1,2}, Messere Gabriela Carina^{1,3}

¹Hospital Nacional Prof. A. Posadas. Departamento Materno Infantil. Servicio de Pediatría. El Palomar. Partido de Morón. Pcia. De Bs. As. Argentina.

²Neumonología Infantil

³Gastroenterología Infantil

Resumen

La tuberculosis (TB) intestinal y peritoneal es una enfermedad regional, crónica, específica, generalmente secundaria a TB pulmonar avanzada. Mayormente adopta la forma localizada en el tejido linfoide ileal. El diagnóstico puede sospecharse por los síntomas, los antecedentes del paciente y las pruebas de imagen, entre ellas radiografía de tórax, tomografía axial computarizada y ecografía. La confirmación precisa realizar una colonoscopia y toma de biopsia para demostración de granulomas caseificantes y del bacilo ácido-alcohol resistente.

Presentamos un caso de un niño que consulto por absceso perianal y fístula, tratado como enfermedad intestinal inflamatoria y cuya radiografía de tórax motivó la sospecha y estudio de TB.

Palabra clave: Tuberculosis pediátrica; Tuberculosis diseminada; Tuberculosis intestinal; Tuberculosis extrapulmonar; Fístula rectal; Absceso rectal

Abstract

Intestinal and peritoneal tuberculosis (TB) is a regional, chronic, specific disease, generally secondary to advanced pulmonary TB. It is mostly localized at the ileal lymphoid tissue. The diagnosis may be suspected due to the symptoms, the patient's history, and imaging tests, such as chest x-ray, computerized axial tomography and echography. For confirmation, it is necessary to perform a colonoscopy and a biopsy sample to show caseating granulomas and the acid-alcohol resistant bacillus.

We present the case of a child who consulted for a perianal abscess and fistula that were treated as inflammatory bowel disease, whose chest x-ray encouraged the suspicion and study of TB.

Key word: Pediatric tuberculosis; Disseminated tuberculosis; Intestinal tuberculosis; Peritoneal tuberculosis; Fistula rectal; Rectal abscess

Introducción

La tuberculosis gastrointestinal es una forma de tuberculosis extra pulmonar grave. Su incidencia es variable según la población estudiada. Suele tener afectaciones abdominales múltiples, originando diversas formas de presentación que obligan a realizar un exhaustivo diagnóstico. La región ileocecal representa el sitio anatómico más frecuentemente afectado, seguida por el yeyuno y el íleon, la localización en otros sitios, como la anorectal es poco frecuente. La ultrasonografía, tomografía, endoscopia, histología y microbiología son los pilares de la exploración. La instauración de un tratamiento oportuno y precoz evita las secuelas.

Caso clínico

Paciente masculino de 14 años de edad. Presenta lesión dolorosa abscedada en región perianal (de más de 1 mes de evolución), medicado en otro centro médico con ciprofloxacina más metronidazol, sin respuesta al tratamiento.

Ingresa a nuestro hospital refiriendo pérdida de peso de 5 kg en los últimos 3 meses, registros febriles esporádicos, mal estado general, presentando 2 o 3 deposiciones desligadas por día, sin moco ni sangre, persistencia de la lesión abscedada con trayecto fistuloso a nivel de la región perianal, saliendo del recto aproximadamente a 3 cm del margen anal.

Es evaluado por Gastroenterología y Cirugía Infantil, plantean realizar: video endoscopia digestiva alta (VEDA), observándose mucosa esofágica y duodenal de aspecto normal; en el techo gástrico mucosa pálida y eritematosa, en cuerpo y antro gástrico mucosa sin particularidades y videoileocolonoscopia (VCC), encontrándose mucosa rectal con eritema y red vascular conservada, Se progresó hasta el ciego que presentaba mucosa eritematosa, edematosa, friable, con pérdida de patrón vascular. A nivel del ángulo hepático se observan úlceras aftoides de menos de 5mm de diámetro, con halo eritematoso circundante. Resto de la mucosa colónica de aspecto normal. En región perianal se observa fistula con secreción escasa. Se colocó sedal a través de la misma por Sección de Cirugía Infantil.

Dado el cuadro clínico y los hallazgos endoscópicos, se inicia tratamiento con mesalazina, con sospecha clínica de enfermedad inflamatoria intestinal (EII). Se otorga el alta a la espera de la anatomía patológica.

Concurre a control a los 15 días refiriendo persistencia de los registros febriles, dolor abdominal de tipo cólico, que no lo despierta de noche, con mejoría franca de las deposiciones (1 por día de características normales), persistencia de la fistula perianal (1.5x1.5 cm. de aspecto ulcerativo en hora 6), tos seca, taquipnea, disminución de entrada de aire, broncofonía y rales crepitantes en vértice izquierdo. Vacuna bacilo Calmette-Guerin (BCG) con cicatriz. Abdomen con aumento de ruidos hidroaéreos, el resto normal.

Auxiliares diagnósticos relevantes al ingreso: Hemograma normal. Eritrosedimentación (VGS) 98/mm³ (1ra. hora). Proteína C reactiva (PCR) 2.6 mg/dl. Gammaglobulina 1,85 g/100ml, Función renal, hepática, coagulograma, proteinograma e inmunoglobulinas (Ig.) normales. Hemocultivos (x2) negativos.

Radiología de tórax (Rx): lobitis superior izquierda, con cavidades y componente atelectásico. (UCC) Adenomegalias en hilio izquierdo. **Figura N° 1**

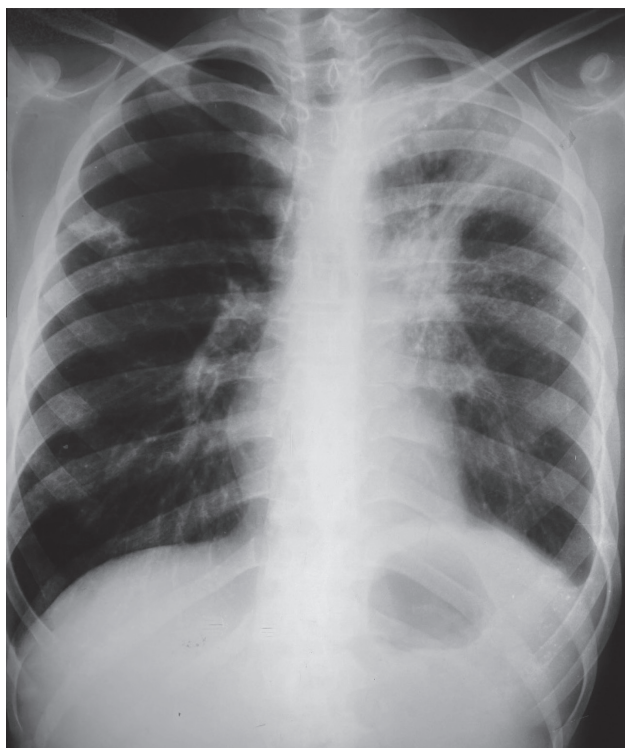

Figura 1. RX Tórax (fte)

Diagnóstico de ingreso: 1) sospecha de EII, 2) absceso con fistula rectal, y 3) neumonía lobar izquierda con componente atelectásico

Evolución: por el hallazgo en la Rx. de tórax pre quirúrgica, se consultó a Neumonología Infantil quienes, por la clínica, la Rx.y el antecedente surgido en el reinterrogatorio de haber recibido quimio-profilaxis (QMP) con isoniacida (H) 10mg/kg/día, durante 6 meses, a los 10 años de edad, por medio epidemiológico positivo en padres y hermano bacilíferos, se asume al paciente como una TB pulmonar grave con compromiso del aparato digestivo.

Se indicó aislamiento respiratorio. Realizar a) prueba tuberculínica: (2 U P.P.D. – RT23) 2 mm, b) baciloscopía con tinción de Ziehl Neesel (ZN) para bacilo ácido alcohol resistente (BAAR), siendo positiva al igual que el cultivo, para *Mycobacterium tuberculosis* (*M.T*), sensible a H y Rifampicina (R), c) serologías para virus de inmunodeficiencia humana (VIH), Hepatitis (A,B,C),Toxoplasmosis, Herpes simple, Sífilis (VDRL), Chagas, *Mycoplasma pneumoniae* todas negativas, d) ecografía abdominal normal, e) Rx. de abdomen normal, f) valoración audiológica, cardiológica, renal y oftalmológica normales y g) estudio de foco actual que fue negativo.

Comenzó tratamiento con H 10 mg/kg/día, R 15 mg/kg/día, pirazinamida (Z) 25 mg/kg/día, etambutol (E) 20 mg/kg/día y vitamina B₆ (piridoxina) 25 mg/día.

Informe de anatomía patológica de biopsia de íleon y ciego: granulomas caseosos con células gigantes de Langhans con infiltración de células epitelioides, ZN y cultivo negativos. Se suspende mesalazina.

Figura N° 2

A los 2 meses de tratamiento antifímico negativizó el esputo. No presentó reacciones adversas a drogas antituberculosas. Cumplió 1 año de tratamiento, resolvió la lesión anal y dejó como secuela en la Rx de tórax atelectasia lineal en lóbulo superior izquierdo (LSI).

Diagnóstico final: TB diseminada, lobitis TB en LSI, TBGI con fistula rectal.

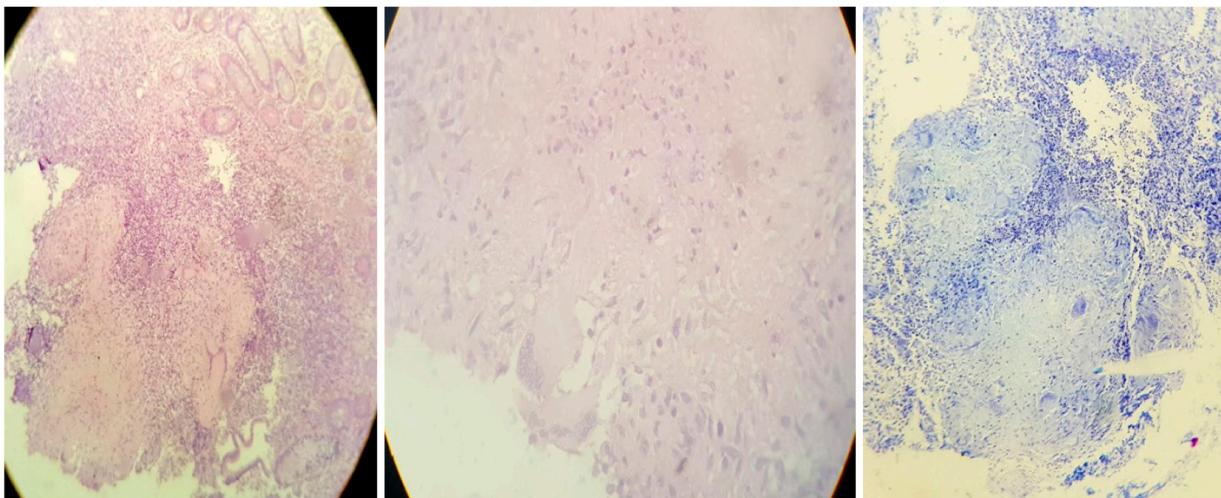


Figura 2. Anatomía Patológica

Opacidad cavitada en lóbulo superior izquierdo, con componente atelectásico

Microscopía: mucosa ileocecal en la que se destaca a nivel submucoso, granulomas bien conformados, con necrosis central, macrófagos epitelioides activados, infiltrado linfocitario periférico y numerosas células gigantes multinucleadas tipo langhans. Con la coloración especial de Ziehl-Neelsen (ZN) no se reconocen bacilos ácido alcohol resistente. No se observan signos de cronicidad en el material evaluado. No se observa proceso fistuloso ni signos de cronicidad en ninguna de las muestras evaluadas. Diagnóstico: proceso inflamatorio crónico granulomatoso necrotizante que sugiere descartar en primer lugar TBC. No se observan bacilos ácido alcohol resistentes con la coloración de ZN. Debe correlacionarse con cuadro clínico y cultivo.

Discusión

Desde el 1ro de enero de 2005 al 31 de diciembre de 2018, en el hospital se registraron 542 casos de TB infantil, 118 correspondieron a TBE, representando el 21% de todas las formas de TB, 7 de ellos tuvieron compromiso intestinal (1.29%).

Históricamente la TBGI fue conocida como «la gran simuladora». El agente etiológico implicado es el *MT* y ocasionalmente por *Mycobacterium bovis* (*MB*). Representa alrededor del 11-16% de todas las formas de TBE¹.

La patogenia de la TBGI se produce por la ingesta de alimentos o esputos contaminados, por diseminación hematogena de una TB activa o miliar o por afectación de otros órganos contiguos. Puede presentarse en individuos sanos o inmunocomprometidos².

Los signos y síntomas no son específicos, suelen tener largo tiempo de presentación, como en nuestra casuística que llevaba 1 mes y pueden confundirse con otras patologías como la EII, sospechada en nuestro caso.

Las formas de presentación varían: distensión abdominal por compromiso de la serosa peritoneal la cual genera ascitis, fiebre, dolor abdominal, diarrea o estreñimiento intermitente, debutar como un abdomen agudo, masa abdominal con oclusión intestinal, fístulas o hemorragia digestiva, entre otras³⁻⁷.

Faylona y col. refieren que el 15-25% de los casos tienen compromiso pulmonar concomitante. Nuestro paciente tenía una lobitis con cavidades^{8,9}.

El 75% de los casos de TBGI, afectan las porciones ileocecal y yeyuno-ileal, pero puede presentarse tanto en intestino delgado como en colon^{10,11}.

La forma perianal representa menos del 0.7-1% de todas las localizaciones extrapulmonares. No suele tener una localización ni rasgos morfológicos o clínicos característicos. Boccia y col. mencionan que desde el intestino el bacilo puede alojarse en una cripta de Morgagni del ano produciendo una criptitis, desde la cual desarrolla el trayecto fistuloso. Gabriel William B, y col. reportaron 2 casos mencionando 3 formas de fístulas tuberculosas: 1) fístula superficial extendiéndose desde una cripta anal, 2) fístula profunda con el origen de la infección por encima del elevador y sin apertura interna en el canal, y 3) tuberculoide. Más raro sería por diseminación hematogena o linfática¹²⁻¹⁴.

A pesar de no tener características propias, la fístula anal de origen tuberculoso se puede sospechar cuando se asocia a linfadenopatía inguinal, múltiples bocas fistulosas, sangrado, lesiones pulmonares concomitantes, y recurrencia o falta de curación. En nuestra casuística existía fiebre, pérdida de peso, dolor abdominal y anal, cambio en las deposiciones, la lesión pulmonar concomitante, el antecedente epidemiológico y la cronicidad de la fístula¹³.

Dentro de los métodos diagnósticos de la TBGI figuran: a) la ultrasonografía abdominal. Los hallazgos sonográficos más específicos de tuberculosis abdominal son: la ascitis, observándose múltiples hebras móviles de fibrina, completas o incompletas, que dan una apariencia de enrejado, las linfadenopatías con centros hipocogénicos indicando necrosis caseosa y en el peritoneo engrosamiento hipocogico difuso del de 2-6mm o un engrosamiento nodular irregular, con pequeños nódulos <5mm, b) estudios con bario. Ayudan a detectar lesiones en zona ileocecal y colónica, c) análisis del líquido ascítico, es de tipo exudativo con predominio de linfocitos, d) dosaje de adenosina deaminasa (ADA) en el líquido ascítico, e) VCC, f) tomografía computada contrastada de abdomen que suele mostrar el engrosamiento peritoneal y presencia de abscesos. Si las asas intestinales están fijadas al mesenterio engrosado crean un “aspecto estrellado”. En nuestro caso no se efectuó tomografía, y g) biopsia. Referida por José Manuel Fernández Rivero y col., como el principal método de diagnóstico¹⁴⁻²¹.

En una gran proporción de pacientes el diagnóstico de TB peritoneal o intestinal se realiza durante una laparoscopia o laparotomía incluso cuando se realizan procedimientos con otros propósitos.

Los diagnósticos diferenciales incluyen: linfoma intestinal, enfermedad de Crohn, EII, absceso en el psoas, trombosis mesentérica, otras²²⁻²⁵.

La TB pediátrica, sigue siendo una batalla diaria, con presentaciones raras (fístula rectal) en el marco de formas diseminadas graves semejantes a la TB del adulto. Es un gran Caballo de Troya, difícil saber cuándo la vamos encontrar, cuál va a ser su contenido y el resultado de esa contienda, la cual depende entre otros factores, de un diagnóstico y tratamiento temprano acorde a la sensibilidad del bacilo, el estado inmunológico del paciente, su medio socioeconómico, situación epidemiológica local y cumplimiento del esquema terapéutico²⁶.

Conclusión

Frente a una forma grave de TB pulmonar, debe investigarse diseminación a otros órganos, incluyendo presentaciones infrecuentes.

La fístula rectal en los casos de TBGI es infrecuente. Se la debe sospechar en presencia de dolor, secreción, fístula recurrente o múltiples orificios, sin respuesta a los tratamientos instaurados, especialmente en los casos donde el compromiso pulmonar no es evidente, planteando otros diagnósticos diferenciales.

Concluimos que en países de alta prevalencia de TB especialmente en las presentaciones infrecuentes como en el caso de nuestro paciente, es fundamental el interrogatorio dirigido sobre los datos epidemiológicos y el estudio de los contactos.

Agradecimientos: al Dr. Díaz Fabio, cirujano interviniente, por la atención y compromiso con el paciente, a las Dras. Sala Josefina y Acosta Ana, por su idoneidad en el trabajo de anatomía patológica y a la Dra. Alejandra Edith Zapata colaboradora permanente en los estudios de laboratorio.

Conflicto de intereses: ninguno que declarar

Bibliografía

1. Ait Idir K, Tibouk AG, Moubri M, et al. Tuberculosis abdominal en la edad pediátrica: a propósito de un caso. *Acta Pediatr Esp.* 2019; 77(3-4): e68-e72.
2. Vasen W, Mauriño E, Ferro D, et al. Síndrome de tuberculosis abdominal. Análisis de 100 casos clínicos. *Acta Gastroenterol-Latinoam* 2016; 46: 205-12.
3. Ozbey H, Tireli GA, Salman T. Abdominal tuberculosis in children. *Eur J Pediatr. Surg.* 2003; 13:116-9.
4. Niederbacher Velásquez J. Tuberculosis Extrapulmonar en niños. Colombia. *Neumol Pediatr* 2015; 10(4):160-68.
5. Reto Valiente L, Pichilingue Reto C, Pichilingue Prieto O, Cerna K D. Tuberculosis abdominal en niños y adolescentes. Un desafío diagnóstico. *Rev Gastroenterol Perú.* 2015; 35(4): 318-22.
6. González Montaner L J. y colaboradores. Compendio de Tisiología. Argentina 3ª edición: López Libreros Ed; Buenos Aires;1996; 8:128-131.
7. Rubio T, Gaztelu M. T, Calvo A, et al. Tuberculosis abdominal. *An Sist Sanit Navar.* 2005; 28(2): 257-60.
8. Machado K, Pereira V, Pérez C. Tuberculosis infantil: un caso clínico de presentación típica. *Arch. Pediatr. Urug.* 2015; 86(1): 30-4.
9. Faylona J, Chung SC. Abdominal tuberculosis revisited. *Ann Coll Surg.*1993; 3: 65-70.
10. Donoghue HD, Holton J. Intestinal tuberculosis. *Curr Opin Infect Dis.*2009; 22(5): 490-6.
11. Farías Llamas OA, Lizbeth López Ramírez MK, Morales Amezcua JM, et al. Tuberculosis peritoneal e intestinal: una enfermedad ancestral que impone nuevos retos en la era tecnológica. Informe de un caso y revisión de la literatura. *Rev Gastroenterol Mex.*2005; 70(2): 169-79.
12. López Penza P, González González D, Ruso L. Tuberculosis anal: manifestación extrapulmonar infrecuente de la tuberculosis. *Rev Med Urug.* 2014; 30(4); 266-9.
13. Gabriel WB. *The Principles and Practice of Rectal Surgery* (1963) 5th ed. London; p313. <http://hdl.handle.net/123456789/2481>
14. Boccia CM, Giuliano F, Aidar O, et al. Fístula anal de etiología tuberculosa. A propósito de un caso y breve revisión bibliográfica. *Rev Asoc Méd Arg* 2016; 129, (1):20-5.
14. Sawhney JR, Bhargava DK, Berry M. Diagnosis of abdominal Tuberculosis: sonographic findings in patients with early disease. *Am J Roentgenol.* 1995; 165: 1391-5.
15. Lima da Rocha E, Cheregati Pedrassa B, Bormann RL, et al. Abdominal tuberculosis: a radiological review with emphasis on computed tomography and magnetic resonance imaging findings. *Radiol Bras.* 2015; 48(3): 181-91
16. Fernández Rivero JM, Rocha Ramírez JL, Villanueva Sáenz E. Sierra Montenegro E, Rojas Illanes M. Tuberculosis anorrectal. Reporte de un caso. *Rev Gastroenterol Mex.* 2007; 72(1): 40-2.
17. Cerrato-Díaz M, Sánchez-Sierra L, Vásquez-Ramos K, Oliva-Cartagena L, Gamez-Flores O. Tuberculosis Perianal, enfermedad de diagnóstico tardío: reporte de caso. *CIMEL* 2017; 22(2) 69-72.

18. Galván A, AkeA L, Robles DJ, Flores NG, Reyes CM. Tuberculosis peritoneal en los niños. A propósito de un caso. *Revista Mexicana de pediatría*. 1998; 65(1): 19-22.
19. Vera F, Figueroa L.M, Martínez J, Hidalgo G, Agudelo BI, Giraldo AM. Tuberculosis abdominal, un reto diagnóstico. Utilidad de la laparoscopia. *CIRUPED*. 2015; 5(4): 91-7.
20. Ruiz HD, Musso J, Ortega A, Moreno L, Obredor CM, Zorraquín C. Fisura anal tuberculosa primaria. *Acta Gastroenterol Latinoam*. 2009; 39 (3):190-2.
21. Makharia GK, Srivastava S, Das P, et al. Diferencias clínicas, endoscópicas e histológicas entre la enfermedad de Crohn y la tuberculosis intestinal. *J Gastroenterol*. 2010; 105 (3): 642-51.
22. Villamizar Villamizar JP, Solano Álvarez MF, Sepúlveda JS, González ST, Méndez YR. Tuberculosis intestinal, un reto diagnóstico: a propósito de un caso. *Horiz Med Lima* 2016; 16(2): 72-6.
23. Martínez Tirado P, López de Hierro Ruiz M, Martínez García R, Martínez Cara JG, Martín Rodríguez MM, Castilla Castellano MM. Tuberculosis intestinal. Un reto diagnóstico. *Gastroenterología y Hepatología*. Barcelona. 2003; 26(6): 351-4.
24. Folaranmi SE, Mehta G, Datta D, Holdstock G. Suspected Intestinal Tuberculosis Might Be Crohn's Disease *Case Rep Med*. 2010, Article ID 695461. <https://doi.org/10.1155/2010/695461>
25. Slavkes D, Podestá F, Ferreyra D, Debuck M, Galván F. Tuberculosis Anal como Diagnóstico Diferencial de Lesión Ulcerada. *Anal Rev Argent Coloproct*. 2018; 29(1): 25-7.