

# Aneurisma tuberculoso de aorta abdominal

## *Tuberculous Abdominal Aortic Aneurysm*

**Autores:** Sánchez Hinestroza Martha Sofía, Rodríguez Arzuaga Elkin, Segovia Roca Jaime, González Alejandra, Heres Marcela

Servicio de Neumonología. Hospital Nacional Profesor Alejandro Posadas, Buenos Aires, Argentina

---

### Resumen

El aneurisma micótico surge de la destrucción infecciosa de la pared arterial y se diagnostica cuando hay un aneurisma en el contexto de inflamación y hemocultivos o biopsia positivos, aunque esto no es un requisito excluyente. Los agentes etiológicos de mayor frecuencia son bacterias (*Staphylococcus*, *Salmonella*)<sup>2</sup> pero también se han notificado hongos (*Aspergillus niger*).

La tuberculosis puede afectar cualquier órgano de la economía, el compromiso arterial es una complicación rara y potencialmente mortal, puede ocurrir por extensión directa de un foco adyacente o por diseminación hematológica o linfática de lesiones primarias. El compromiso en los grandes vasos puede presentarse de diversas formas, incluyendo pólipos, aortoarteritis estenosante y formación de aneurismas o pseudoaneurismas, siendo esta última la más común.

Presentamos el diagnóstico de aneurisma de aorta abdominal infrarrenal con trombo intramural y pseudoaneurisma de aorta renal izquierda como hallazgo incidental en una paciente con tuberculosis ganglionar.

**Palabras clave:** Aneurisma micótico; Tuberculosis; Pseudoaneurisma

### Abstract

The mycotic aneurysm arises from the infectious destruction of the arterial wall and is diagnosed when there is an aneurysm within the context of inflammation and positive blood cultures or biopsies, though this is not an essential requirement. The most common etiologic agents are bacteria (*Staphylococcus*, *Salmonella*)<sup>2</sup>, but fungi have also been reported (*Aspergillus niger*).

Tuberculosis may affect any organ of the body; arterial compromise is a rare and potentially mortal complication that may occur by direct extension of an adjacent infected site or by bloodstream or lymphatic dissemination of primary lesions. The great vessels may be compromised in different ways, including polyps, stenotic aortoarteritis and formation of aneurysms or pseudoaneurysms, being the latter the most common one.

We present the diagnosis of infrarenal abdominal aortic aneurysm with intramural thrombus and left renal aortic pseudoaneurysm as incidental finding in a patient with nodal tuberculosis.

**Key words:** mycotic aneurysm; tuberculosis; pseudoaneurysm

---

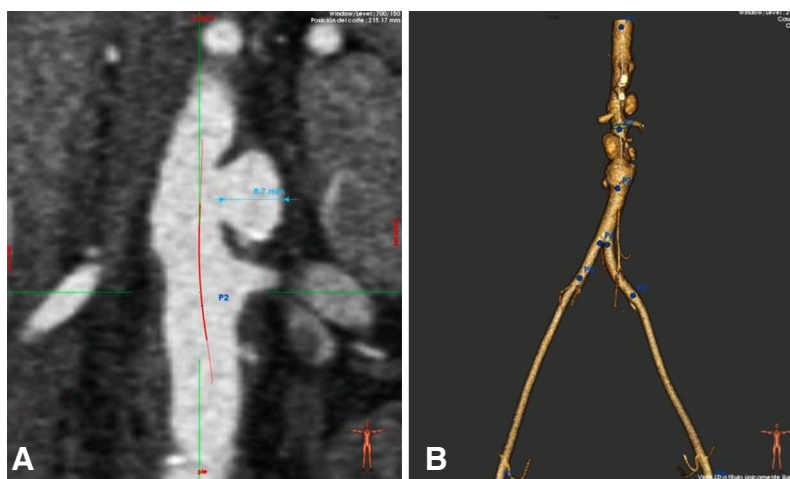
### Introducción

El aneurisma micótico surge de la destrucción infecciosa de la pared arterial y se diagnostica cuando hay un aneurisma en el contexto de inflamación y hemocultivos o biopsia positivos aunque esto no es un requisito excluyente<sup>1</sup>. Los agentes etiológicos de mayor frecuencia son bacterias (*Staphylococcus*, *Salmonella*)<sup>2</sup> pero también se han notificado hongos (*Aspergillus niger*)<sup>3</sup>.

La tuberculosis (TB) puede afectar a cualquier órgano de la economía, incluidas las arterias. Los aneurismas infecciosos de aorta causados por *Mycobacterium tuberculosis* son muy poco frecuentes. Hasta la fecha, se han publicado menos de 100 casos de los cuales sólo 20 corresponden a aneurismas de aorta abdominal. Los mismos tienen una alta tasa de morbimortalidad incluso posterior a la terapia antituberculosis e intervención quirúrgica.

## Caso clínico

Mujer de 23 años de edad consultó por la aparición de un ganglio cervical. Se realizó punción del mismo con reacción inflamatoria granulomatosa y extensa necrosis por lo cual fue derivada a Neumonología con la sospecha de tuberculosis ganglionar. Al interrogatorio dirigido, refirió cuadro clínico de 18 meses de evolución, de pérdida de peso de 12 kg y adenopatía cervical dolorosa. Negó fiebre y síntomas respiratorios. Se efectuó tomografía de tórax y abdomen: sin infiltrados pulmonares, ganglios mediastinales calcificados en rango no adenomegálico, dilatación aneurismática de la aorta abdominal de 27 mm con trombosis mural. Se realizó angiotomografía de abdomen: aneurisma de aorta infrarrenal fusiforme asociada a trombosis mural con diámetro de 22,2 × 28,1 mm, ateromatosis calcificada, aneurisma sacular en pared lateral izquierda de la aorta a 4 cm de la arteria renal izquierda con diámetro de 10,2 × 13.1 mm, cuello de 10 mm longitud 9,2 mm, aneurisma sacular en la pared lateral derecha de aorta a 20,2 mm de arteria renal derecha con diámetro de 8,7 × 12,8 mm, cuello 13.3 mm longitud 8 mm (**Figura 1**).



**Figura 1 A-B.** Angiotomografía de abdomen que muestra aneurisma de aorta abdominal infrarrenal.

Se realizó biopsia de ganglio supra clavicular derecho, con directo negativo para BAAR, y sin evidencia de células neoplásicas. Se realizó colagenograma, negativo. Se inició tratamiento antituberculosis de forma empírica con 4 drogas. Durante el tratamiento se recibe resultado de cultivo positivo para Koch de la biopsia del ganglio cervical. Se interpreta el cuadro como TB ganglionar y aneurisma micótico por *Mycobacterium tuberculosis*. Se presenta el caso al Servicio de Hemodinamia quienes indican colocación de stent. La paciente evoluciona clínicamente estable con desaparición de las adenopatías, con buena tolerancia al tratamiento, a la espera de colocación de stent.

## Discusión

La tuberculosis puede afectar cualquier órgano de la economía, el compromiso arterial es una complicación rara y potencialmente mortal. A pesar del aumento de los casos de tuberculosis a nivel mundial

se encuentran publicados pocas series de casos. Long *et al*, reportaron 41 casos: 39 casos de revisión de la literatura y 2 casos aportados por los autores. La forma de presentación más frecuente fue la tuberculosis diseminada en 46%, 21 pacientes presentaban compromiso de aorta torácica y 19 de aorta abdominal, la mortalidad para los pacientes (17) que no recibieron tratamiento o solo se ofreció tratamiento médico o quirúrgico fue del 100%, en comparación con los 21 ptes que recibieron ambos tratamientos donde la mortalidad fue del 12.5%<sup>4</sup>. Manika *et al*, en una revisión de la literatura inglesa desde 2008 a 2017 describieron 28 casos más, con tuberculosis miliar asociada. La afectación de la arteria aorta fue 53% aorta torácica, 25% abdominal y 14% en ambas. Solo 2 pacientes tenían compromiso de otras arterias. En esta revisión 25 pacientes (90%) recibieron terapia antituberculosis y quirúrgica; 3 pacientes murieron (12.5%)<sup>5</sup>.

El compromiso en los grandes vasos puede presentarse en diversas formas, incluyendo pólipos tuberculosos, un tipo estenosante de aortoarteritis tuberculosa y formación de aneurismas o pseudoaneurismas siendo esta última la forma más común<sup>6, 7</sup>.

La aorta es el vaso más afectado. El primer caso de afectación tuberculosa de la aorta (aortitis) fue notificado en 1882 por Weigert, y el primer caso de aneurisma micótico tuberculoso de la aorta data de 1895<sup>4</sup>. Se informa una tasa de incidencia aproximadamente igual para la porción torácica, y la abdominal, mientras que localizaciones en otras arterias también han sido descritas<sup>8, 9</sup>. Dentro del compromiso de la aorta torácica la porción descendente suele ser la más afectada.

La aortitis tuberculosa puede ocurrir por extensión directa de un foco adyacente, como ganglios linfáticos infectados, afectación esofágica, pericárdica, pleural, peritoneal, o de una enfermedad de Pott y por diseminación hematógena o linfangítica de lesiones primarias. En la mayoría de los casos de aortitis tuberculosa se encuentran otras lesiones tuberculosas pulmonares o extrapulmonares<sup>10-12</sup>.

Las presentaciones clínicas comunes incluyen los síntomas y signos constitucionales de tuberculosis y, según la ubicación, puede manifestarse como una masa pulsátil o palpable, dolor torácico, disfagia, ronquera, dolor abdominal, dorsalgia y, si se complica, por una fístula con perforación, sangrado y rotura<sup>13</sup>.

En la actualidad se recomienda el tratamiento con medicación antituberculosis combinado simultáneamente con la reparación quirúrgica. Los casos que fueron abordados solo con tratamiento antituberculoso o reparación quirúrgica presentaron ruptura aneurismática con una elevada tasa de mortalidad<sup>4, 6, 14</sup>. La alta mortalidad está relacionada con la ruptura, dado que los mismos son poco sintomáticos y son hallazgos incidentales.

No hay consenso del tiempo de tratamiento aunque la mayoría de los reportes recomiendan tratamiento prolongado (9 a 12 meses)<sup>7</sup>. En cuanto el abordaje quirúrgico, el aneurisma o pseudoaneurisma aórtico tuberculoso se trata con reparación primaria de defectos localizados o resección y colocación de injerto *in situ*<sup>15, 16</sup>.

## Conclusión

Los aneurismas micóticos tuberculosos necesitan una modalidad de enfoque multidisciplinario: cirugía o reemplazo endovascular basado en la experiencia de cada centro y tratamiento médico prolongado.

**Conflicto de intereses:** Los autores declaran no tener conflicto de intereses

## Bibliografía

1. Sörelis K, di Summa PG. On the Diagnosis of Mycotic Aortic Aneurysms. *Clin Med Insights Cardiol*. 2018; 12:1179546818759678.
2. Gomes MN, Choyke PL, Wallace RB. Infected aortic aneurysms. A changing entity. *Ann Surg*. 1992; 215(5): 35-42.
3. Parameswaran, V. Multiple mycotic aneurysms with a rare fungus, *Aspergillus niger*: A complex case report. *J Vasc Nur*. 2008; 26(1): 22-6.
4. Long R, Guzman R, Greenberg H, Safneck J, Hershfield E. Tuberculous mycotic aneurysm of the aorta: review of published medical and surgical experience. *Chest*. 1999; 115(2): 522-31.

5. Manika K, Efthymiou C, Damianidis G, et al. Miliary tuberculosis in a patient with tuberculous mycotic aneurysm of the abdominal aorta: Case report and review of the literature. *Respir Med Case Rep.* 2017; 21: 30-5.
6. Choudhary S, Bhan A, Talwar S, et al. Tubercular pseudoaneurysms of aorta, *Ann Thorac Surg.* 2001; 72: 1239-44.
7. Avaro JP, Amabile P, Paule P, et al. An unusual combination of a tuberculous aneurysm of the thoracic aorta and a degenerative aneurysm of the infrarenal abdominal aorta. *Ann Vasc Surg.* 2011; 25(5): 700.e9-700.e12.
8. Jebara VA, Nasnas R, Achouh PE, et al. Mycotic aneurysm of the popliteal artery secondary to tuberculosis. Case report and literature review. *Tex Heart J Inst.* 1998; 25 (2): 136-39.
9. Kasangana K, Shih M, Saunders P, Rhee R. Common carotid artery pseudoaneurysm secondary to *Mycobacterium tuberculosis* treated with resection and reconstruction with saphenous vein graft. *J Vasc Surg Cases Innov Tech.* 2017; 3(3): 192-95.
10. Ohtsuka T, Kotsuka Y, Yagyu K, Furuse A, Oka T. Tuberculous pseudoaneurysm of the thoracic aorta. *Ann Thorac Surg.* 1996; 62(6): 1831-34.
11. Allins AD, Wagner WH, Cossman DV, Gold RN, Hiatt JR. Tuberculous infection of the descending thoracic and abdominal aorta: case report and literature review. *Ann Vasc Surg.* 1999; 13(4): 439-44.
12. Madabhavi I, Sarkar M, Chauhan C, Modi M. Proximal Descending Thoracic Aortic Pseudoaneurysm Secondary to Pott's Spine. *Aorta (Stamford).* 2020; 8(2): 35-7.
13. Delaval L, Goulenok T, Achouh P, et al. New insights on tuberculous aortitis. *J Vasc Surg.* 2017; 66(1): 209-15.
14. Canaud L, Marzelle J, Bassinet L, Carrié AS, Desgranges P, Becquemin JP. Tuberculous aneurysms of the abdominal aorta. *J Vasc Surg.* 2008; 48(4): 1012-16.
15. Han JT, Zhao J, Luan JY, Zhang L. [A case of multiple tuberculous aneurysm of the abdominal aorta]. *Beijing Da Xue Xue Bao Yi Xue Ban.* 2007; 39(4): 361-4. Chinese.
16. Wang Y, Zhang J, Yin MD, et al. Endovascular repair of a tuberculous aneurysm of descending thoracic aorta. *Chin Med J (Engl).* 2011; 124(14): 2228-30.