

## RESULTADOS TEMPRANOS DE LA ARTROPLASTÍA CERVICAL UTILIZANDO PRODISC-C

Premio "Sociedad de Neurocirugía de la Provincia de Buenos Aires" Senior

Ricardo Prina, Pablo Rubino, Ramiro Gutiérrez, Florencia Cassini

Servicio de Neurocirugía, Clínica Güemes, Luján, Provincia de Buenos Aires, Argentina.

### RESUMEN

**Introducción.** La utilización del disco artificial cervical (artroplastía) es una técnica relativamente nueva, que se presenta como una alternativa a la ya clásica cirugía de discectomía y fusión que se usa para las lesiones degenerativas de la columna cervical subaxial. El desarrollo de esta técnica obedece a la necesidad de encontrar un diseño que permita reproducir de manera fisiológica la función del disco intervertebral.

**Material y método.** Entre los meses de julio de 2005 y junio de 2007, en el Servicio de Neurocirugía de la Clínica Güemes de Luján, se realizaron 35 artroplastías cervicales en 27 pacientes. La edad promedio fue de 43,4 años, con un rango entre el paciente más joven 28 años y 54 el mayor. Los pacientes fueron evaluados en el preoperatorio y a los 45 días, 3, 6 y 12 meses.

**Resultados.** Observamos una gran mejoría tanto con la evaluación del cuestionario Neck Disability Index (NDI) en los primeros controles como con la escala analógica visual (VAS). Esta mejoría, si bien se mantuvo hasta gran parte de nuestra etapa de control, al año mostró un ligero aumento de la sintomatología, pero sin salir de los parámetros que consideramos como satisfactorios.

**Conclusión.** Para pacientes jóvenes con historia de dolor cervical y/o radicular de 3 meses de evolución o más, el empleo del ProDisc-C, por sus beneficios, se presenta como una excelente opción para el tratamiento de la hernia de disco cervical.

**Palabras clave:** artroplastía cervical, disco artificial, fijación cervical, hernia de disco.

### INTRODUCCIÓN

Desde la década del 50 y hasta el presente las hernias de disco cervicales se resolvían quirúrgicamente con las técnicas de Cloward R<sup>1</sup> y Smith y Robinson<sup>2</sup>.

Los resultados con las diversas técnicas de fusión han sido buenos en cuanto a la resolución del síndrome clínico neurológico provocado por la hernia de disco cervical.

Los estudios de biomecánica<sup>3</sup> han demostrado que la artrodesis o fusión de un segmento transmite mayor tensión al disco suprayacente, lo que trae como consecuencia una degeneración y/o hernia de disco en el mismo.

En nuestro Servicio utilizamos el disco artificial ProDisc-C, que está compuesto por dos placas de cobalto-cromo-molibdeno recubiertas con una aleación porosa de titanio para favorecer el crecimiento y adherencia del hueso en la prótesis. Un núcleo de plástico (polietileno) colocado entre las placas asegura la movilidad en el segmento (principio de la articulación esférica).

La artroplastía cervical es una técnica relativamente nueva<sup>4-6</sup>, que se presenta como una alternativa a la ya clásica artrodesis o fusión que se usa para lesiones degenerativas que tienen lugar a nivel de la columna cervical subaxial. El desarrollo de esta técnica obedece a la necesidad de encontrar un diseño que permita reproducir de la manera más fisiológica la función del disco intervertebral y así evitar los efectos no deseados de la discectomía y fusión, que sobrecarga los niveles suprayacentes, lo que termina por afectar el o los discos

de los niveles superiores<sup>1,7-10</sup>. Esto determina una nueva cirugía para resolver dicha afección. Por otro lado el disco artificial permite conservar la motilidad fisiológica de la columna, lo cual se traduce en un mayor bienestar del paciente.

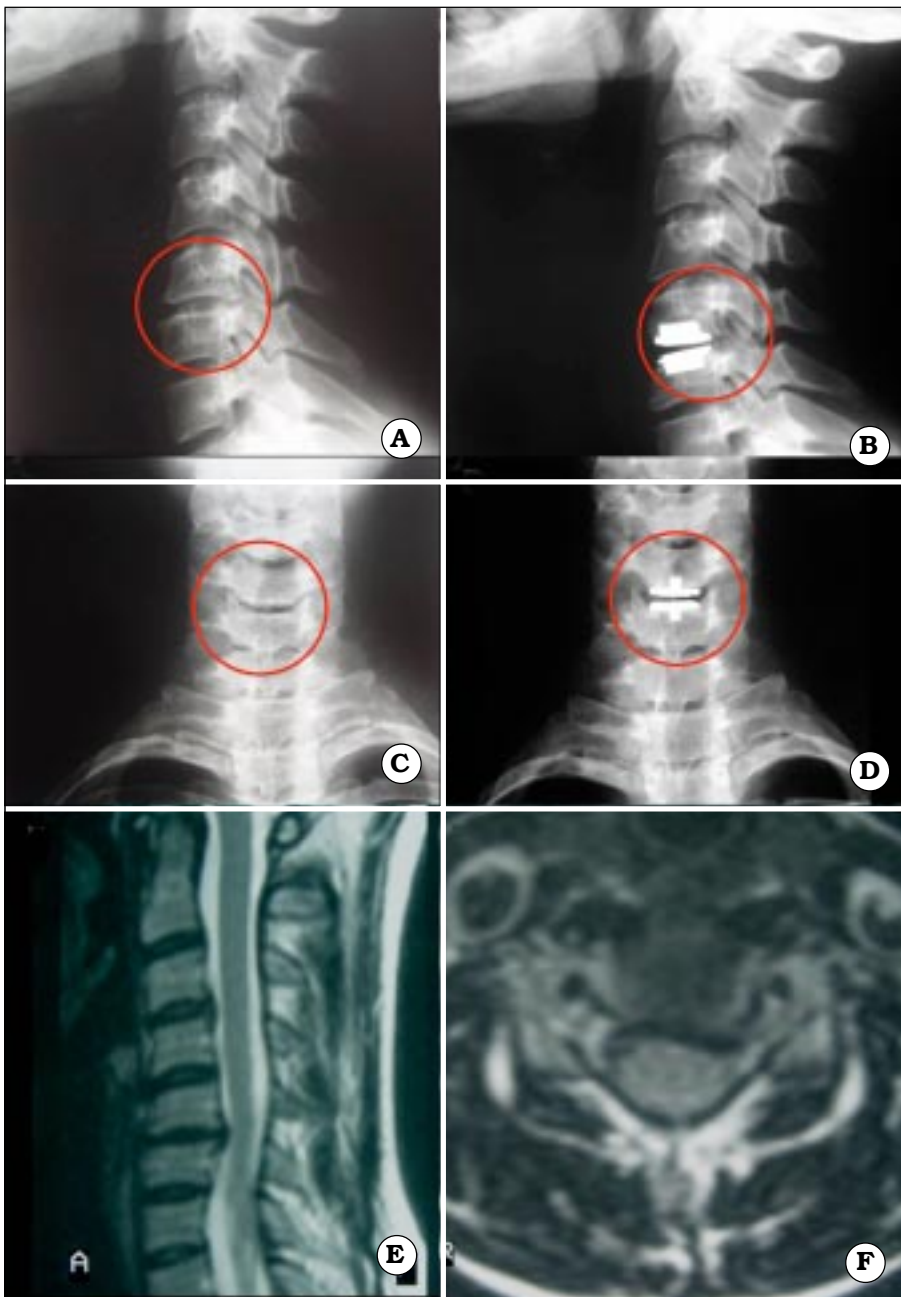
### MATERIAL Y MÉTODOS

Entre los meses de julio de 2005 y junio de 2007, en el Servicio de Neurocirugía de la Clínica Güemes de Luján, se realizaron 35 artroplastías cervicales en 27 pacientes. La relación mujer/varón fue de 2:3 (19 mujeres y 8 varones). Se incluyeron pacientes que tenían como máximo 2 discos cervicales afectados, con una historia de dolor cervical y/o radicular de 3 meses o más. La edad promedio fue de 43,4 años, con un rango entre 28 y 54 años; el paciente más joven 28 años y el mayor 54. Se excluyeron para este trabajo los casos relacionados con trauma, enfermedades del colágeno, cirugías previas, patologías infecciosas y espondilosis severa con o sin canal estrecho cervical.

Todos los pacientes fueron operados por el primer senior autor (RP), y fueron evaluados en el preoperatorio con radiografías de columna en proyección de frente, perfil neutro, máxima flexión y máxima extensión y resonancia magnética (Fig. 1). Para la evaluación postoperatoria, se utilizaron tres parámetros: el índice NDI (Neck Disability Index) (Oswestry modificado para columna cervical), la escala analógica visual (VAS) y radiografías. Con estos parámetros los pacientes fueron evaluados en el preoperatorio y a los 45 días, 3, 6 y 12 meses.

### Técnica quirúrgica

Los pacientes se operaron siguiendo la misma



*Fig.1. Estudios pre y postquirúrgicos solicitados a nuestros pacientes. A. Rx perfil neutro, el círculo rojo muestra el espacio de conflicto. B. Rx postoperatoria, con el ProDisc-C, ya colocado. Obsérvese la recuperación de la altura del espacio discal. C. Proyección preoperatoria de frente, el círculo rojo muestra el área de conflicto. D. Control postoperatorio de frente, se evidencia recuperación de la altura. También se puede observar el correcto posicionamiento del ProDisc-C, lo cual es esencial para un buen funcionamiento del disco artificial. E. Resonancia magnética, corte sagital, se evidencia protrusión discal que interesa un sólo nivel. F. Corte axial en el mismo paciente.*

técnica, que hasta la discectomía comparte los mismos pasos que la técnica convencional<sup>11-13</sup>. Se utilizó la posición en decúbito dorsal y los niveles afectados fueron controlados por radioscopia. A fin de evitar lesionar el nervio recurrente, el lado del abordaje fue el izquierdo en todos los casos. Una vez alcanzado el aspecto anterior de la columna cervical, se expuso el disco afectado y se realizó bajo microscopio una discectomía completa en 1 o 2 niveles. En todos los casos nosotros resecamos el ligamento longitudinal posterior, a fin de corroborar la correcta liberación del saco dural y de la raíz. La resección del ligamento longitudinal posterior también es necesaria para con-

seguir la distracción adecuada para el encastre del disco artificial. La radioscopia fue utilizada tanto para ver la altura y profundidad del disco, como también la posición en línea media del mismo. Luego de una distracción de las superficies superior e inferior del cuerpo, el disco fue insertado. Con un último control radioscópico se aseguró la correcta colocación del mismo, culminando así el procedimiento. Todos los pasos con su correlación anatómica, fueron documentados fotográficamente (Fig. 2). No se utilizó collar postoperatorio; los pacientes fueron dados de alta en 24-48 horas y en un mes pudieron volver a sus actividades habituales.

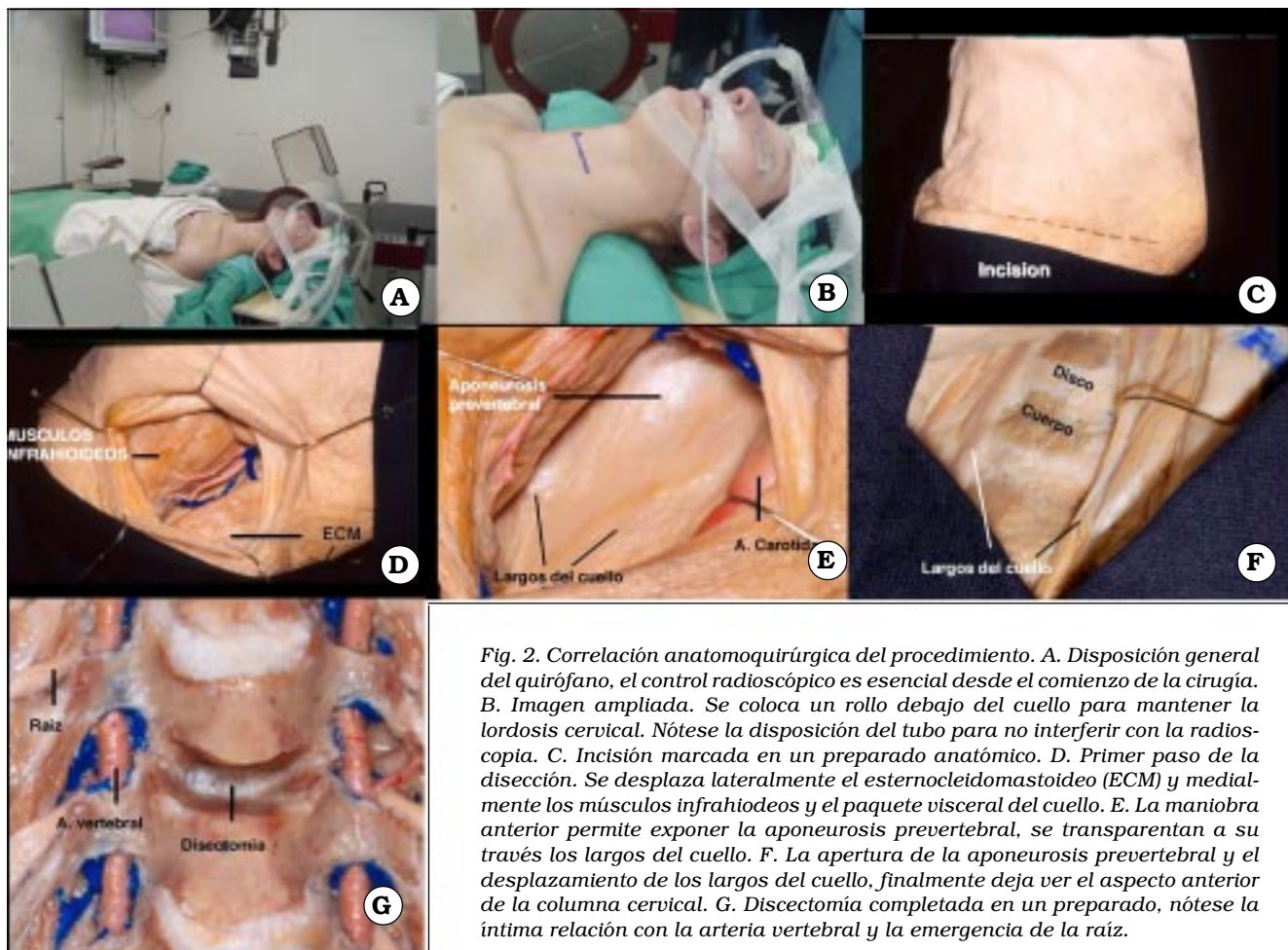


Fig. 2. Correlación anatómicoquirúrgica del procedimiento. A. Disposición general del quirófano, el control radioscópico es esencial desde el comienzo de la cirugía. B. Imagen ampliada. Se coloca un rollo debajo del cuello para mantener la lordosis cervical. Nótese la disposición del tubo para no interferir con la radioscopia. C. Incisión marcada en un preparado anatómico. D. Primer paso de la disección. E. La maniobra anterior permite exponer la aponeurosis prevertebral, se transparentan a su través los largos del cuello. F. La apertura de la aponeurosis prevertebral y el desplazamiento de los largos del cuello, finalmente deja ver el aspecto anterior de la columna cervical. G. Discectomía completada en un preparado, nótese la íntima relación con la arteria vertebral y la emergencia de la raíz.

**Evaluación postoperatoria**

Los pacientes fueron evaluados a los 1, 2, 3, 6 y 12 meses. La sintomatología neurológica fue evaluada aplicando dos escalas: el NDI (Neck Disability Index) y la escala analógica visual (VAS). De acuerdo a estos parámetros los pacientes fueron clasificados en tres grupos: grupo A, asintomáticos con plena capacidad para realizar sus tareas habituales; grupo B, síntomas mínimos con plena capacidad para realizar sus tareas habituales y grupo C, sintomáticos sin plena capacidad para realizar sus tareas habituales.

**Evaluación radiográfica**

Las proyecciones tanto de frente como los perfiles neutro y dinámicos, preoperatorios y postoperatorios fueron controlados para determinar la preservación de la motilidad de la columna con el ProDisc-C.

**RESULTADOS**

**Población**

Se colocaron 35 discos cervicales, en 27 pacientes; esto implica que en 8 casos se colocaron en un mismo

paciente 2 discos artificiales. La edad promedio fue de 43.4 años (rango 28-54), la distribución por sexo fue de 8 hombres y 19 mujeres, los niveles operados fueron C5-C6, en 20 casos, C6-C7 en 12 casos y C4-C5 en 3 pacientes (Gráfico 1). El promedio del seguimiento fue de 13,5 meses (rango 12-15).

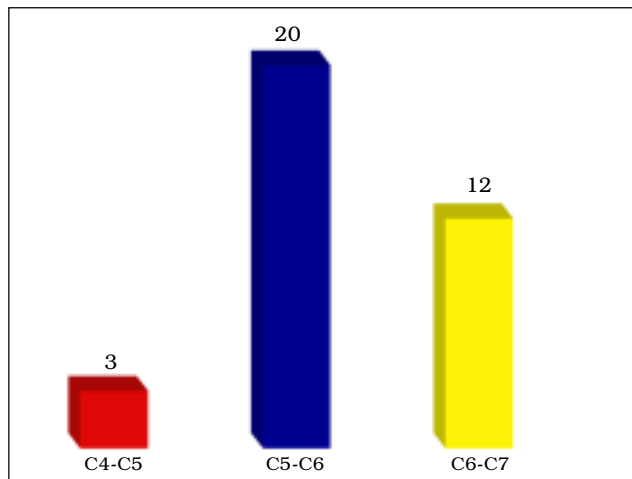


Gráfico 1. Niveles donde se realizaron los reemplazos discales.

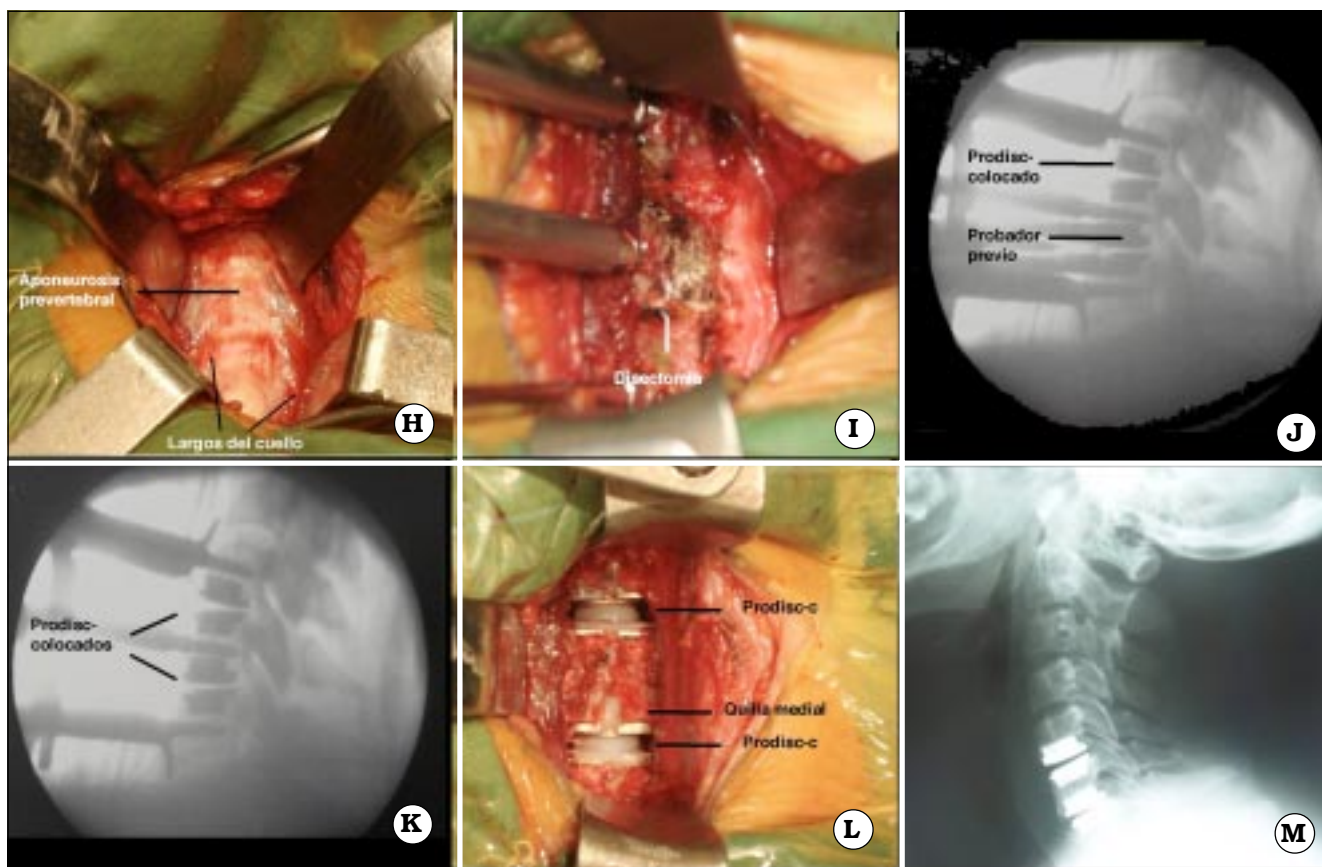


Fig. 2 (continuación). H. Caso quirúrgico, aquí se expone el abordaje de manera más amplia para exponer 2 niveles. I. Cuando se realizan 2 niveles es necesario colocar los separadores de cuerpo paramedial, para poder permitir la realización de la quilla en ambas caras axiales del cuerpo. J. Control radioscópico en un caso de doble implante, donde se observan, en la parte superior, un ProDisc-C insertado y el paso previo a la colocación final en el nivel inferior. K. Control intraoperatorio final, se observan los 2 discos colocados. L. Imagen intraoperatoria, con los dos ProDisc-C insertados. M. Control radiográfico alejado, se puede inferir la motilidad conservada y la buena altura de los espacios discales.

### Evaluación clínica

En los primeros controles observamos una gran mejoría, tanto con la evaluación del NDI (Neck Disability Index) como con la escala analógica visual (Gráficos 2 y 3). Esta mejoría se mantuvo hasta gran parte de nuestra etapa de control, si bien en el control anual

mostró un ligero aumento de la sintomatología. Afortunadamente dicho aumento no excedió los parámetros que consideramos satisfactorios, lo cual nos permite colocar entre los grupos A y B al 92% de los pacientes (Gráfico 4). En términos subjetivos, todos los pacientes encuestados se manifestaron muy conformes o conformes con la cirugía y ninguno expresó su arrepentimiento.

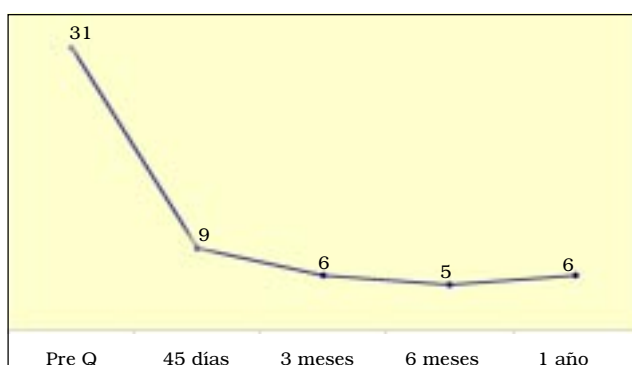


Gráfico 2. Evolución según la escala de NDI Owestry en los diferentes controles.

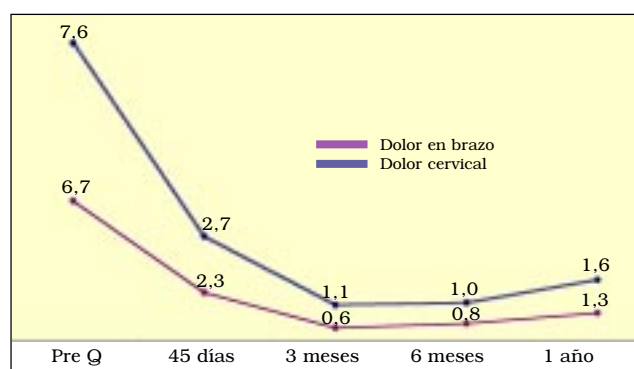


Gráfico 3. Evolución según la escala analógica visual.

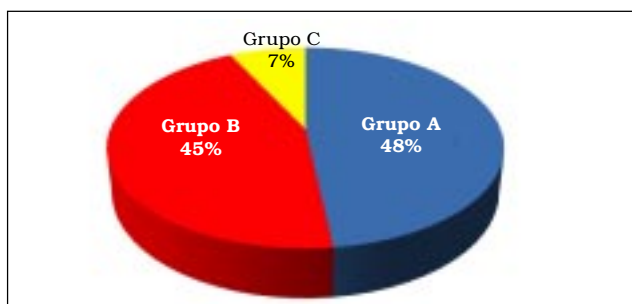


Gráfico 4. Porcentajes de pacientes según los grupos.

to por la misma.

No se registró ningún caso de fusión espontánea postoperatoria

### DISCUSIÓN

Si bien los reportes de artroplastía cervical datan de más de 30 años<sup>12</sup>, los mismos no mostraban un seguimiento que permitiera una evaluación fidedigna de los resultados. Por otro parte presentaban serios problemas de diseño, los cuales finalmente ocasionaron el abandono de esta técnica. Posteriormente la artroplastía fue reflatada con nuevos diseños<sup>14</sup>. Destacamos entre ellos a Cummins<sup>15</sup> en 1998, quien presentó 20 pacientes operados utilizando un diseño propio de reemplazo del disco. En 2003, Wigfield<sup>2,16</sup>, publicó una casuística de 15 pacientes, utilizando un diseño de reemplazo de disco con preservación de la motilidad en todos los casos excepto uno, y mejoría del dolor en un 46%.

En nuestra casuística, nuestros primeros resultados con ProDisc-C nos permiten ser optimistas y entusiastas, como en el caso de otros autores<sup>6,17,18</sup>. El ProDisc-C, presenta como ventajas una relativamente fácil colocación, no necesita de placas ni tornillos, mientras que el campo de exposición es menor con menos manipulación de las partes blandas que rodean la columna. Se logra una disección más económica de los músculos largos del cuello a diferencia de lo que sucede en los procedimientos convencionales de artrodesis<sup>13, 19-21</sup>. También es posible la colocación de otros niveles en diferentes tiempos.

A pesar de que nuestros resultados son tempranos, podemos determinar que el uso de ProDisc-C, consigue una excelente respuesta al dolor en los casos operados, y también preserva la motilidad de la columna subaxial, protegiendo, teóricamente, a los discos suprayacentes de la degeneración discal<sup>20,22</sup>.

### CONCLUSIÓN

Para pacientes jóvenes con historia de dolor cervical y/o radicular de 3 meses o más de evolución, el empleo

del ProDisc-C, por sus beneficios, se presenta como una opción para el tratamiento de patología degenerativa de la columna cervical como la hernia de disco.

### Bibliografía

1. Cloward RB: The anterior surgical approach to the cervical spine: the Cloward Procedure: past, present, and future. The Presidential Guest Lecture, Cervical Spine Research Society. **Spine** 1988; 13: 823-7.
2. Wigfield CC, Gill SS, Nelson RJ, Metcalf H, Robertson JT: The new Frenchay artificial cervical joint: results from a two year pilot study. **Spine** 2002; 27: 2446-52.
3. Emery SE, Fisher JR, Bohlman HH: Three-level anterior cervical discectomy and fusion: radiographic and clinical results. **Spine** 1997; 22: 2622-5.
4. Bertagnoli R, Yue J, Pfeiffer F, Fenk-Mayer A, Lawrence J, Kershaw T, Nanieva V: Early results after prodisc-c cervical disc replacement. **J Neurosurg: Spine** 2005; 2:403-10.
5. Bose B: Anterior cervical arthrodesis using DOC dynamic stabilization implant for improvement in sagittal angulation and controlled settling. **J Neurosurg (Spine 1)** 2003; 98:8-13.
6. Goffin J, Casey A, Kehr P, Liebig K, Lind B, Logroscino C, et al: Preliminary clinical experience with the Bryan Cervical Disc Prosthesis. **Neurosurgery** 2002; 51: 840-7.
7. Bolesta MJ, Rechtime GR II, Chrin AM: One- and two-level anterior cervical discectomy and fusion: the effect of plate fixation. **Spine J** 2002; 2:197-203.
8. Bose B: Anterior cervical fusion using Caspar plating: analysis of results and review of the literature. **Surg Neurol** 1998; 49: 25-31.
9. Brodke DS, Zdeblick TA: Modified Smith-Robinson procedure for anterior cervical discectomy and fusion. **Spine** 1992; 17(Suppl 10): S427-S430.
10. Busch G: Anterior fusion for cervical spondylosis. **J Neurol** 1978; 219: 117-26.
11. Epstein NE: Anterior cervical discectomy and fusion procedures. **Spine** 1991; 16: 599.
12. Fernstrom U: Arthroplasty with intracorporal endoprosthesis in herniated disc and in painful disc. **Acta Chir Scand Suppl** 1996; 357: 154-9. En: Bertagnoli, et al. Early results after prodisc-c cervical disc replacement. **J Neurosurg: Spine** 2005; 2: 403-10.
13. Geer CP, Papadopoulos SM: The argument for single-level anterior cervical discectomy and fusion with anterior plate fixation. **Clin Neurosurg** 1999; 45: 25-9, 21.
14. Alemo-Hammad S: Use of acrylic in anterior cervical discectomy: technical note. **Neurosurgery** 1985; 17: 94-6.
15. Cummins BH, Robertson JT, Gill SS: Surgical experience with an implanted artificial cervical joint. **J Neurosurg** 1998; 88: 943-8.
16. Wigfield C, Gill S, Nelson R, Langdon I, Metcalf N, Robertson J: Influence of an artificial cervical joint compared with fusion on adjacent-level motion in the treatment of degenerative cervical disc disease. **J Neurosurg** 2002; 96: 17-21.
17. Goffin J, Van Calenbergh F, Van Loon J, Casey A, Kehr P, Liebig K, et al: Intermediate follow-up after treatment of degenerative disc disease with the Bryan Cervical Disc Prosthesis: single-level and bi-level. **Spine** 2003; 28: 2673-8.
18. Guyer RD, Ohnmeiss DD: Intervertebral disc prostheses. **Spine** 2003; 28 (Suppl 15): S15-S23.
19. Gore DR, Sepic SB: Anterior cervical fusion for degenerated or protruded discs. A review of one hundred forty-six patients. **Spine** 1984; 9: 667-71.
20. Hacker RJ, Cauthen JC, Gilbert TJ, Griffith SL: A prospective randomized multicenter clinical evaluation of an anterior cervical fusion cage. **Spine** 2000; 25: 2646-55.
21. Hilibrand AS, Fye MA, Emery SE, Palumbo MA, Bohlman HH: Increased rate of arthrodesis with strut grafting after multilevel anterior cervical decompression. **Spine** 2002; 27: 146-51.
22. Hunter LY, Braunstein EM, Bailey RW: Radiographic changes following anterior cervical fusion. **Spine** 1980; 5: 399-401.

**ABSTRACT**

**Introduction.** The use of an artificial cervical disc is a new technique that can replace the classical discectomy and fusion for lesion in the lower cervical spine. The purpose of this design is to reproduce the function of the intervertebral disc.

**Method.** Between July 2004 and June 2007, 35 cervical arthroplasties were performed at Clinica Guemes, Lujan. 27 patients underwent a single or double disc replacement. The average age was 44±3.4 years (range 28-54). The patients were evaluated 45, 90, 180 and 365 days after surgery. The

patients were evaluated using Neck Disability Index (NDI) and Visual Analogic Scale (VAS).

**Results.** A steady improvement could be observed in all patients tested by both scales.

**Conclusion.** The use of ProDisc-C in young patients appear to be an excellent option for the treatment of cervical disc herniation.

**Key words.** Artificial cervical disc – Cervical Arthroplasty - Neck Disability Index - Analogic Scale