ANEURISMAS EXPERIMENTALES EN RATAS

Flavio Requejo, Ramiro del Rio, Marcelo Asprea, Gustavo Williams, Graciela Zuccaro

Servicio de Neurocirugía, Hospital Nacional de Pediatría Juan P. Garrahan, Buenos Aires, Argentina

ABSTRACT

Objective. *1. The creation of an aneurysm model in an arterial bifurcation for microsurgical training in rats. 2. To verify angiographically the aneurysms patency performing endovascular maneuvers.*
Material and method. *10 Wistar rats weighted 400-600g were used. Ten aneurysms were performed, 9 in the final aortic bifurcation and one in the origin of the renal artery. The aneurismal sac derived from the external iliac vein.*
Angiography in each animal was done to examine aneurysm patency. At the same time we tried to manipulate microcateter and microguidewire in the aortic lumen. After that the aneurysm was microscopically inspected in order to verify the angiographic findings.
Results. *The aneurysms and the angiographic study could be performed in every animal.*
Four aortic and the renal artery aneurysms were not visualized in the angiography (totally thrombosed). The other five were partially thrombosed. Under microscopic aneurismal inspection could be found thrombus into the sac. The endovascular navigation was difficult due to the animal size.
Conclusion. *The bifurcation aneurysm model is a good microsurgical training.*
In our hands the aneurysms created had a high rate of spontaneous thrombosis.
Because of animal size it is not a good model for endovascular training.
Key words: *Experimental aneurysm, rat, angiography, microsurgery, endovascular, training.*

INTRODUCCIÓN

Debido a su sencillo mantenimiento, las ratas son elegidas frecuentemente como modelo en muchos estudios experimentales así como también para entrenarse en técnicas de manipulación vascular.

Se crearon aneurismas en la aorta de estos animales con la doble intención de lograr un entrenamiento microquirúrgico y endovascular al realizar angiografías de control de los modelos realizados.

MATERIAL Y MÉTODO

Se utilizaron 10 ratas Wistar de 400 a 600 gr de peso. Se anestesiaron por vía intraperitoneal con xylazina y ketamina.

Por una incisión abdominal y con la ayuda del microscopio se separó la aorta de la vena cava desde el nacimiento de las arterias renales hasta la bifurcación de las arterias ilíacas del lado derecho.

Se tomó un segmento de vena ilíaca externa y se lo convirtió en saco. A continuación se suturó con nylon 10.0 el saco venoso a una arteriotomía realizada en la bifurcación de la aorta con las ilíacas (9 animales) y en el nacimiento de la arteria renal derecha (1 animal) (Figs. 1 y 2).

Al finalizar el aneurisma se realizó una angiografía que se llevó a cabo mediante una punción con abocath n° 24 en la arteria ilíaca progresando un microcatéter con microguía 0,014 hasta la bifurcación aórtica. Luego se realizaron maniobras endovasculares bajo control radioscópico. (Fig. 3).

Finalmente se inspeccionó el aneurisma bajo el microscopio para corroborar los hallazgos angiográficos. Posteriormente se sacrificó el animal con tiopental intraarterial.

Fig. 1. Arteriotomía realizada en la bifurcación aórtica y parte de la ilíaca derecha.

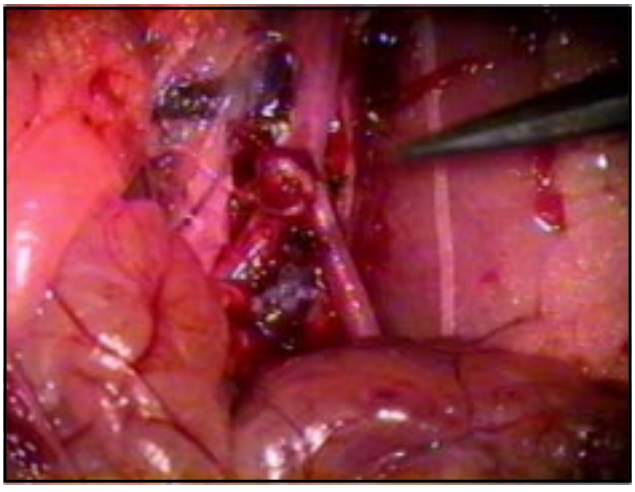

Fig. 2. Aneurisma sobre la bifurcación aórtica.

Correspondencia:

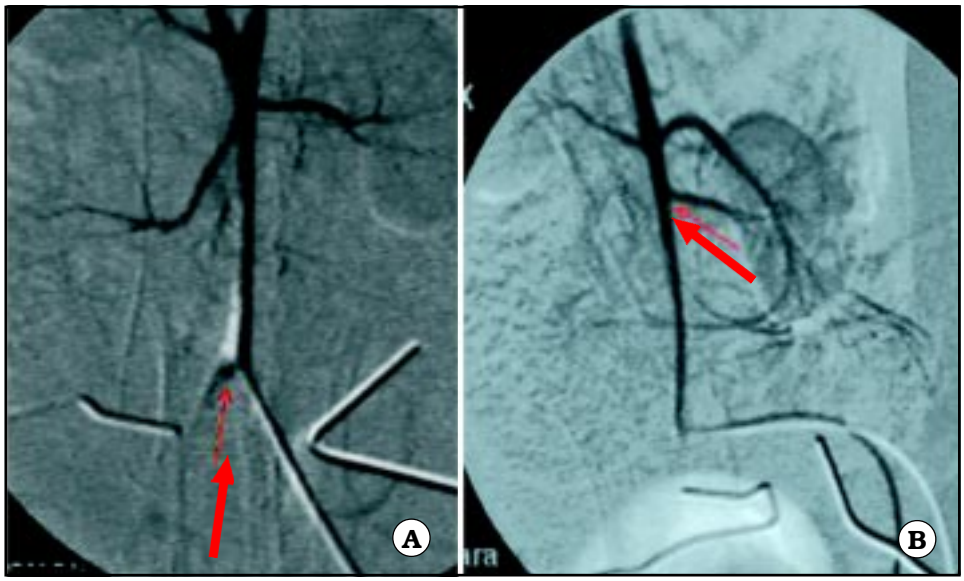

Fig. 3. A. Angiografía con aneurisma de bifurcación aórtica parcialmente trombosado (flecha). B. Angiografía aórtica, la flecha muestra el aneurisma del origen de la arteria renal izquierda trombosado.

RESULTADOS

Se pudieron realizar 9 aneurismas en la bifurcación aortoilíaca y 1 en el nacimiento de la arteria renal derecha. Se comprobó en todos ellos el llenado sanguíneo del saco y el latido del mismo.

Se hicieron los estudios angiográficos en los diez animales sin inconvenientes. En 5 de ellos, incluyendo el de la arteria renal, los aneurismas no se visualizaron. En los cinco restantes su visualización fue parcial.

La manipulación del microcatéter bajo radioscopia, aun haciéndolo más corto, fue dificultosa por el tamaño del animal. La inspección del saco aneurismático luego de la angiografía permitió ver en mayor o menor medida trombo en todos los aneurismas realizados.

DISCUSIÓN

Desde hace décadas las ratas son utilizadas para entrenamiento en técnicas microquirúrgicas[1].

Distintos tipos de aneurismas experimentales se han realizado en estos animales con diferentes propósitos[2-4]. También se han probado la efectividad de distintos tipos de coils[5].

Al hacer esta experiencia quisimos cumplir dos objetivos, entrenar a los neurocirujanos en formación en las técnicas microquirúrgicas y familiarizarlos con la angiografía y las técnicas endovasculares.

Se eligió realizar aneurismas experimentales en lugares de bifurcación naturales de la aorta para imitar en lo posible los aneurismas cerebrales. La aorta mide en su porción abdominal, según el tamaño del animal entre 2 y 2,5 mm, algo similar al segmento A1-A2 y la bifurcación silviana.

La realización del modelo aneurismático resultó ser una prueba de habilidad microquirúrgica muy útil para los neurocirujanos en formación.

La manipulación de los microcatéteres aun siendo cortados, se reveló dificultosa, no siendo posible recrear las condiciones dadas en los pacientes.

En los controles angiográficos se pudo comprobar un alto porcentaje de trombosis espontánea. Esto podría deberse a problemas técnicos en la realización del modelo, aun cuando pudo comprobarse el llenado sanguíneo del saco venoso a la inspección inmediata o bien a que el flujo sanguíneo aórtico es insuficiente para impedir la estasis en el saco venoso con la consiguiente trombosis en el lapso de algunos minutos.

Cabe destacar que según la literatura y nuestras experiencias previas, los aneurismas de saco venoso autólogo en cualquier animal presentan, en mayor o menor medida, cierto grado de trombosis espontánea en su evolución. Para evitar este fenómeno se están realizando modelos con sacos aneurismáticos provenientes de arterias homólogas[5].

CONCLUSIÓN

Los aneurismas experimentales aórticos en las ratas constituyen un buen entrenamiento microquirúrgico.

La navegación con microcatéteres en estos animales no es un ejercicio endovascular válido.

En nuestra experiencia este modelo aneurismático presenta un alto grado de trombosis espontánea.

Bibliografía

1. Yasargil MG (1969): Microsurgery applied to Neurosurgery, pp69-72. Stuttgart: Georg Thieme Verlag.
2. Erdogan E, Baysefer A, Onguru O, Izci Y, Timurkaynak E: Haemodinamic effect of the growth of experimentally induced saccular aneurysms in rats. Annals of **Neurosurgery** 2002; 2(4):1-6.
3. Fukui K, Negoro M, Keino H, Yoshida J: Experimental creation of fusiform carotid artery aneurysm using vein graft in rats. **Neurosurgery** 1998; (43):1419-26.
4. Valentine J, Patil A, Yamanashi W, Hill D, LePage J: Experimental surgical aneurysm in the rat. **Vascular and Endovascular Surgery** 1988,22(4): 231-7.
5. Mariamaa J, Tulamo R, Frösen J, Abo-Ramadan U, Hernesniemi J, Niemelä M, Kangasniemi M: Occlusion of neck remnant in experimental aneurysms after treatment with platinum or polyglycolic-polylactic acid-coated coils. **Surg Neurol** 2009; 71(4): 458-65.