

# Utilidad de la tomografía computada en pacientes con dolor en fosa iliaca derecha: Apendicitis aguda y su diagnóstico diferencial

Sebastián Atilio Rossini, Diego Haberman, Rubén F. González Villaveirán

## Resumen

**Propósito:** Repasar los hallazgos de tomografía computada (TC) de la apendicitis aguda, sus complicaciones y diagnósticos diferenciales. Evaluar la utilidad de la tomografía computada helicoidal (TCH) en el diagnóstico de la apendicitis aguda y en el manejo de los pacientes con abdomen agudo de fosa iliaca derecha, tanto en la determinación de un diagnóstico, como de sus complicaciones, que permitan tomar una medida terapéutica.

**Materiales y métodos:** Estudio de cohorte retrospectivo realizado durante 5 meses (mayo a septiembre del 2007), en el que la población de estudio incluyó a pacientes derivados del Servicio de Guardia de nuestra institución para la realización de una TCH por presentar dolor en fosa iliaca derecha como denominador común. Se efectuaron tomografías helicoidales con contraste oral y endovenoso, de no existir contraindicaciones. Los estudios fueron correlacionados con los hallazgos quirúrgicos e histopatológicos y, en aquellos casos de resolución no quirúrgica, por seguimiento clínico.

**Resultados:** Sobre un total de 100 pacientes estudiados, 53 presentaron diagnóstico tomográfico de apendicitis, de las cuales, 22 fueron perforadas; 27 mostraron un diagnóstico alternativo (quistes o foliculos anexiales, litiasis ureteral derecha, tiflitis, diverticulitis, colitis inespecífica, salpingitis y quiste anexial complicado); 18 no evidenciaron apendicitis ni alteraciones tomográficas que justificaran la clínica y hubo solo 2 pacientes con resultado indeterminado.

El análisis de estos datos demostró una sensibilidad del 100%, especificidad del 95,7%, valor predictivo positivo del 96,2% y valor predictivo negativo del 100% para el diagnóstico tomográfico de apendicitis aguda y una sensibilidad del 100%, especificidad del 81,81%, valor predictivo positivo del 95,12% y un valor predictivo negativo del 100% para el diagnóstico tomográfico de las diferentes etiologías y manejo de los pacientes con abdomen agudo de fosa iliaca derecha.

**Conclusión:** La TCH posee una elevada sensibilidad y especificidad para el diagnóstico de apendicitis aguda y para la evaluación y manejo de los pacientes con un cuadro de abdomen agudo de fosa iliaca derecha.

**Palabras clave:** Apendicitis. Fosa iliaca derecha. Abdomen agudo. Tomografía Computada Helicoidal.

## Abstract

**Usefulness of computed tomography in patients with right inferior abdominal quadrant pain:**

**acute appendicitis and its alternative diagnosis**

**Purpose:** To review the tomography findings of the acute appendicitis, their complications and alternative diagnosis. To value the use of helicoidal computed tomography (HCT) in the diagnosis of acute appendicitis and in the study of patients with right inferior abdominal quadrant (RIQ) pain and acute abdomen, for diagnosis and eventual complications, in order to decide treatment.

**Materials and method:** For five months, the populations included in this retrospectively study were all patients delivered for presenting with RIQ pain for a HCT exam. These exams were made with oral and intravenous contrasts, when there were not contraindications. The HCT results were correlated with clinical follow up, surgery and histopathologic exams.

**Results:** Over a total of 100 patients studied, 53 presented tomographic diagnosis of appendicitis, 22 of which presented perforation signs; 27 showed an alternative diagnosis (ovaries follicles, urethral litiasis, tiphilitis, diverticulitis, colitis, salpingitis), 18 patients did not present tomographic findings to support the clinical symptoms and 2 presented indetermined results. These data represented a sensibility of 100%, specificity of 95,7%, positive predictiv value (PPV) of 96,2% and negative predictiv value (NPV) of 100% for the tomography diagnosis of acute appendicitis and a sensibility of 100%, specificity of 81,8%, PPV of 95,1% and NPV of 100% for the tomography diagnosis of the different etiology in patient with right inferior acute abdomen.

**Conclusion:** HCT is extremely useful in the study of patients with acute abdomen with origin in the RIQ, not only to make a diagnosis, but also to evaluate the complications, so as to decide proper treatment.

**Key words:** Appendicitis. Right inferior abdominal quadrant. Acute abdomen. Helicoidal Computed Tomography.

INTRODUCCIÓN

Abdomen agudo es un término descriptivo amplio que define una situación clínica de urgencia, caracterizada por el inicio súbito de síntomas abdominales, consistentes por lo común en dolor, náuseas o vómitos, cambios del ritmo intestinal y/o alteraciones de las funciones genito-urinarias (1,2).

Su gran importancia radica en que es una causa diaria de consulta en las guardias y muchas de las entidades responsables de este síndrome son potencialmente letales si no se tratan de manera precoz.

El diagnóstico etiológico del abdomen agudo es con frecuencia difícil y el primer y gran desafío es diferenciar aquellos pacientes con abdomen agudo que requerirán tratamiento médico de aquellos que requerirán una resolución quirúrgica.

La causa más común de abdomen agudo quirúrgico que se origina y manifiesta en la fosa iliaca derecha es la apendicitis (1,2). Por tal razón, los diferentes exámenes a realizar en un paciente con abdomen agudo de fosa iliaca derecha y de aparente origen inflamatorio estarán dirigidos a confirmar o descartar su origen apendicular. Son múltiples las enfermedades que se manifiestan preferentemente en la fosa iliaca derecha y simulan un cuadro clínico de apendicitis (Tabla 1).

El 7 a 12% de la población general padece apendicitis aguda en algún momento de su vida (2). La mayor incidencia es entre los 10 y 20 años y es poco frecuente en pacientes menores de 2 años y mayores de 60 años (1).

En el adulto, el apéndice vermiforme suele medir entre 9-10 cm y se implanta en el borde inferior del ciego, a unos 3 cm por debajo de la válvula iliocecal. Mientras que la relación entre la base del apéndice y el ciego es esencialmente constante, el extremo distal es móvil y capaz de cambiar de posición, pudiendo presentar una ubicación retrocecal, retroileal, preileal,

subcecal o pelviana. Por otro lado, es importante tener en cuenta que existen malrotaciones o descensos anómalos del ciego que se asocian con localizaciones anormales del apéndice (Fig. 1)(3,4). Esta variabilidad en la localización tiene influencia en la presentación clínica de la apendicitis.

En la mayoría de los casos la apendicitis es secundaria a la obstrucción de la luz apendicular que resulta de una gran variedad de causas, siendo la más frecuen-

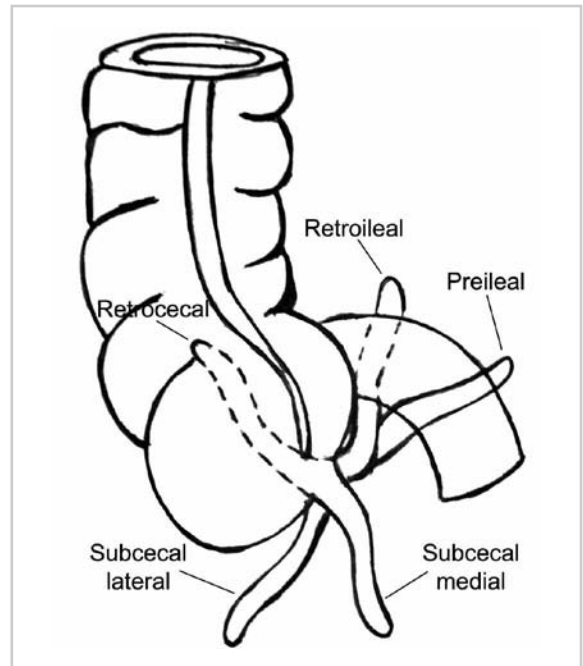


Fig. 1. Diferentes variaciones normales de la ubicación apendicular en relación con el fondo cecal. Esta variabilidad en la localización, así como la variabilidad en la posición cecal, tienen influencias en la presentación clínica de la apendicitis. (Dibujo)

Tabla 1: Diagnóstico diferencial del abdomen agudo de fosa iliaca derecha (1, 2, 8, 6,14).

CAUSAS MÉDICAS	CAUSAS QUIRÚRGICAS
Pielonefritis	Apendicitis
Cólico renal derecho	Salpingitis aguda
Iliocolitis (infecciosa o no infecciosa)	Rotura de embarazo ectópico
Tiflitis	Complicación de divertículo de Meckel
Rotura de quiste ovárico, folículo o cuerpo luteo	Quiste ovárico complicado (torsión, infección o hemorragia)
Diverticulitis del colon ascendente	Perforación por cuerpo extraño
Apendagitis del colon ascendente	Perforación cecal
Úlcera de ciego	Colecistitis
Adenitis mesentérica	
Neumonía de base pulmonar derecha	
Tabes dorsal	
Saturnismo	
Vasculitis sistémica	

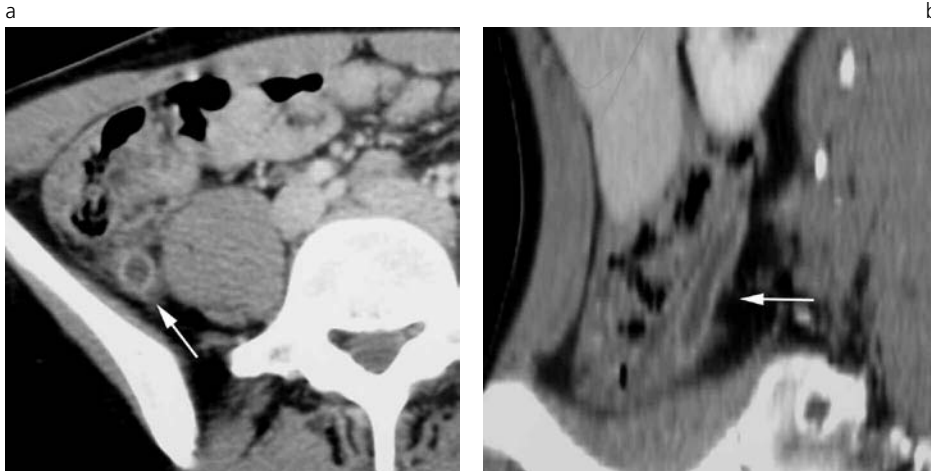


Fig. 2. Apendicitis retrocecal ascendente (flecha). Reconstrucción axial (a) y multiplanar en plano sagital (b). Las reconstrucciones sagitales o coronales no aumentan la sensibilidad ni especificidad en el diagnóstico de apendicitis, pero permiten una mejor visualización de toda la estructura apendicular.

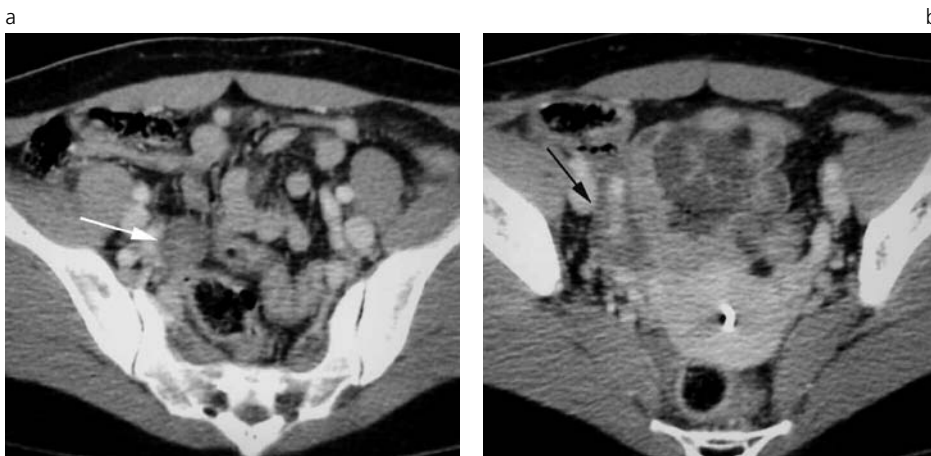


Fig. 3. Apendicitis edematosa intrapelviana. Mujer de 30 años con dolor umbilical de 12 horas de evolución. GB 19000 con náuseas y vómitos (el estudio se hizo sin contraste oral por intolerancia gástrica). a) y b) Estructura apendicular de 12 mm de diámetro con pared de 5 mm (flecha blanca), sin alteración significativa del tejido graso adyacente y con apendicolito (flecha negra). Apendicitis confirmada por cirugía.

te la presencia de un fecalito, encontrándose en un 11 – 32% de los pacientes con apendicitis, según los reportes anatomopatológicos<sup>(5)</sup>. Basados en los hallazgos histopatológicos y microscópicos es posible diferenciar varios tipos de apendicitis: simple, edematosa o catarral, flemonosa o supurativa, gangrenosa y perforativa.

Los síntomas más frecuentes y característicos de la apendicitis aguda son el dolor abdominal, náuseas y vómitos. Al comienzo, el dolor abdominal es difuso y pronunciado en el epigastrio o periumbilical. Después de 3 a 4 horas, el dolor se traslada a la fosa iliaca derecha. Los signos típicos son el dolor a la palpación (signo de Mc Burney) y descompresión (signo de Blumberg), habitualmente con defensa muscular sobre la zona. La mayoría de los pacientes presentan leucocitosis superior a 10.000/mm<sup>3</sup>, con derivación a la izquierda; sin embargo, el resto (30%) puede presentar un recuento leucocitario normal, aun con presencia de una apendicitis perforada<sup>(1)</sup>.

Aproximadamente el 70% de los pacientes con apendicitis aguda tiene una presentación típica y los hallazgos clínicos son suficientes para establecer el diagnóstico. En el resto de los pacientes, los síntomas y signos son atípicos o inespecíficos, ya sea por edad, sexo o trastornos asociados. Esto resulta en una innecesaria apendicectomía, que presenta un reporte

variable del 8 al 33%, con un promedio del 20%. Los falsos positivos de apendicectomías aumentan hasta un 45% en mujeres de edad inferior a los 45 años, en las que el diagnóstico diferencial con enfermedades pelvianas inflamatorias o un folículo complicado es extremadamente difícil<sup>(6,7)</sup>. Las series que registran el mayor porcentaje de diagnósticos clínicos correctos de apendicitis (89%) se correlacionan con un alto porcentaje de perforación apendicular (29%); mientras que las series con menor porcentaje de diagnóstico clínico correcto de apendicitis (67%) se asocian con menor porcentaje de perforación (14%). Esto significa que un menor número de apendicectomías innecesarias se correlacionaría con un aumento de la incidencia de perforación, lo que conlleva a una mayor morbimortalidad<sup>(3)</sup>. En esta situación es donde la TCH juega un importante rol para disminuir el porcentaje de apendicectomías innecesarias como así también el porcentaje de apendicitis perforadas.

Según diferentes reportes, la TCH presenta elevada eficacia en el diagnóstico de apendicitis aguda: sensibilidad del 90 – 100%, especificidad del 91 – 99%, valor predictivo positivo (VPP) del 92-98% y valor predictivo negativo (VPN) del 95 – 100%<sup>(4, 5, 8, 9, 10, 11, 12)</sup>. Se ha demostrado que la TCH disminuyó a menos del 4% en promedio el número de apendicectomías inne-

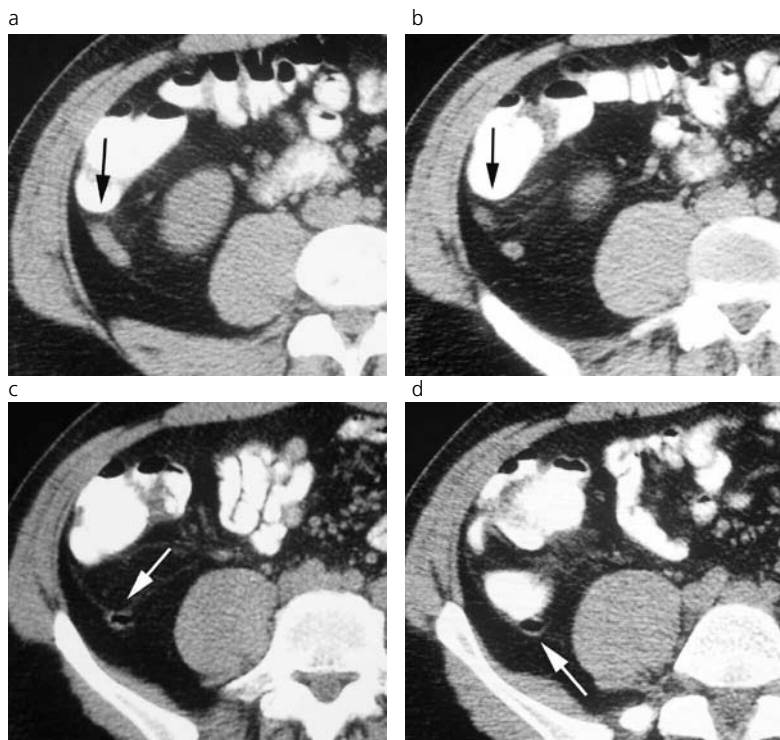


Fig.4. Apendicitis edematosa distal retrocecal ascendente.  
a), b), c), d) Varón de 19 años con dolor abdominal a predominio de FID con 17500 GB. Extremo distal de la estructura apendicular de 7 mm de diámetro con leve alteración del tejido graso adyacente (flecha negra). El sector proximal presenta características normales (flecha blanca). Apendicitis confirmada por cirugía.

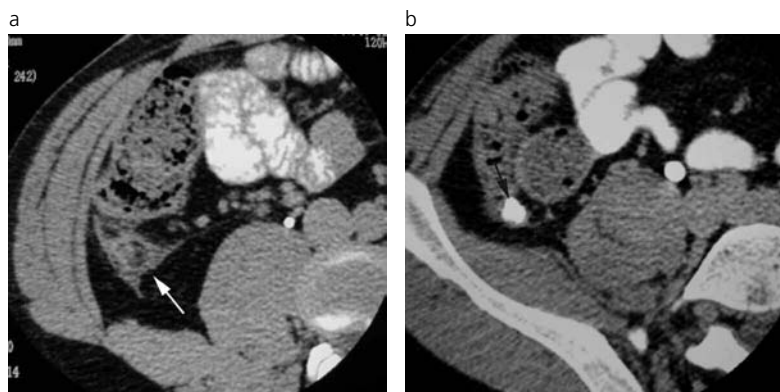

Fig. 5. Apendicitis retrocecal ascendente con apendicolito.  
Varón de 26 años con dolor en flanco derecho de 10 horas de evolución con 15700 GB. a) Estructura apendicular de 11 mm de diámetro (flecha blanca) asociada a alteración del tejido graso adyacente y b) presencia de apendicolito en extremo proximal (flecha negra). c) Apendicitis confirmada por cirugía.

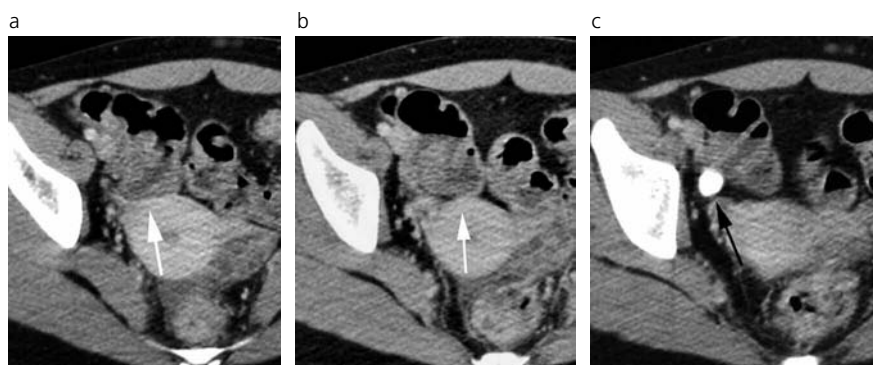
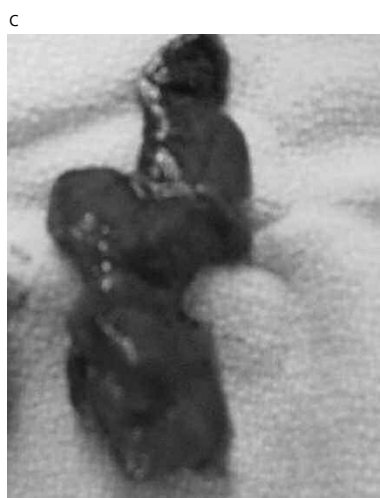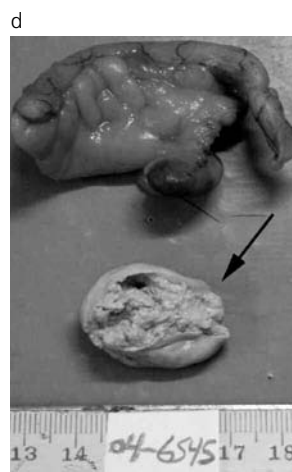


Fig.6. Apendicitis perforada con apendicolito extraluminal.  
Mujer de 27 años con leve dolor en FID de 72 horas de evolución, fiebre (38,5° C) y 17500 GB. a) Estructura apendicular de 12 mm de diámetro (flecha), con un pequeño absceso distal de 2,5 cm de diámetro (flecha); b) y c) presencia de apendicolito extraluminal adyacente al fondo cecal (flecha negra). d) Hallazgos confirmados por cirugía.



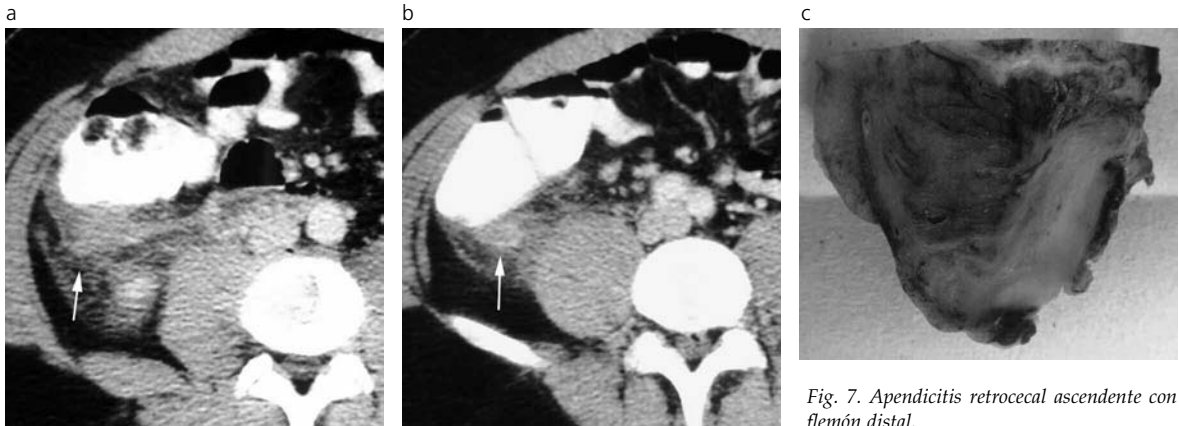


Fig. 7. Apendicitis retrocecal ascendente con flemon distal.

Mujer de 32 años con dolor en FID de 36 horas de evolución, con 19500 GB y fiebre (38° C). a) Estructura apendicular distal con un diámetro de 10 mm asociada a alteración del tejido graso adyacente y presencia de flemon en el extremo distal (flecha). b) y c) Apendicitis confirmada por cirugía.

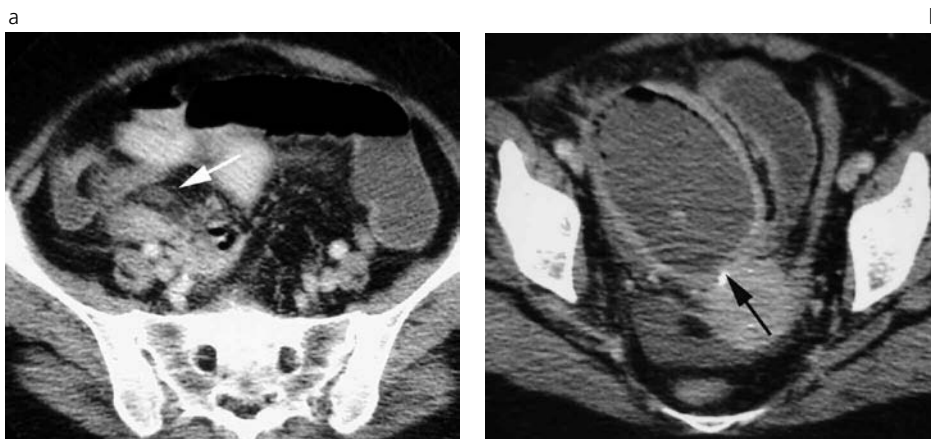


Fig. 8. Apendicitis con gran absceso pelviano.

Mujer de 55 años con dolor abdominal difuso a predominio de FID e hipogastrio, fiebre (38,5° C) y diarrea de 15 días de evolución, GB 25000.

a) Apendicitis descendente (flecha blanca) perforada con absceso de 9 cm (flecha negra) de diámetro intrapelviano y dilatación de asas ilíacas adyacentes por íleo regional. b) Apendicitis confirmada por cirugía.

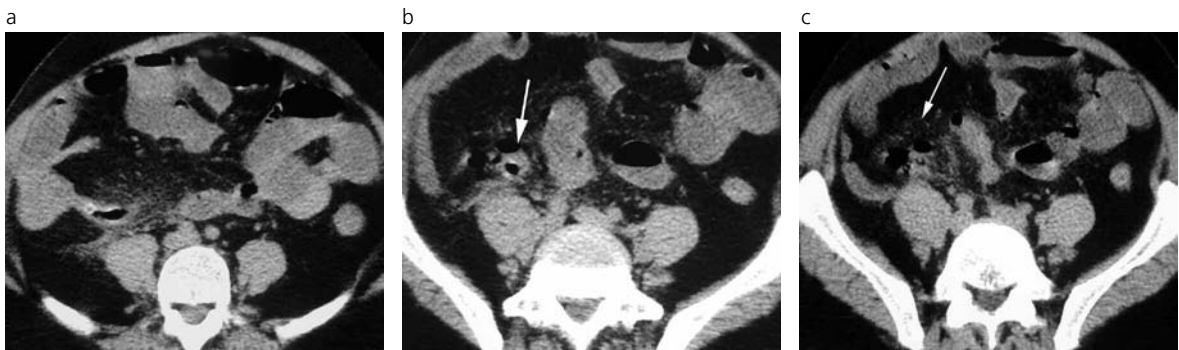

Fig. 9. Apendicitis perforada con burbujas aéreas extraluminales.

Varón de 56 años con dolor abdominal generalizado de 3 días de evolución, con defensa en FID, fiebre (38,5°C), 16900 GB, distensión abdominal generalizada y vómitos. a) Estructura apendicular de 12 mm de diámetro con engrosamiento parietal, alteración del tejido graso adyacente y burbujas aéreas extraluminales (flecha). b) Dilatación de asas intestinales con contenido líquido por íleo paralítico (flecha). c) Apendicitis confirmada por cirugía.

cesarias, con un máximo del 8,3% en pacientes femeninas en edad fértil <sup>(1)</sup>.

La TCH también permite determinar la ubicación de la estructura apendicular, siendo dicha información de gran relevancia en el planeamiento quirúrgico, no solo en relación con el sitio de incisión sino también con respecto a la técnica a emplear <sup>(4)</sup>.

Otro dato de interés es que entre el 2 a 7 % de los pacientes con apendicitis aguda desarrollan flemones

o abscesos como resultado de la perforación apendicular. El tratamiento de estos es controvertido, proponiendo algunos cirujanos el uso de antibióticos de amplio espectro y la suspensión de la alimentación por vía oral en pacientes con flemon (con un porcentaje de éxito superior al 90%) y drenaje percutáneo guiado por ecografía o tomografía en pacientes con abscesos apendiculares mayores de 3 cm (con un porcentaje de éxito que oscila entre el 85 y el 90%) <sup>(1,9)</sup>.

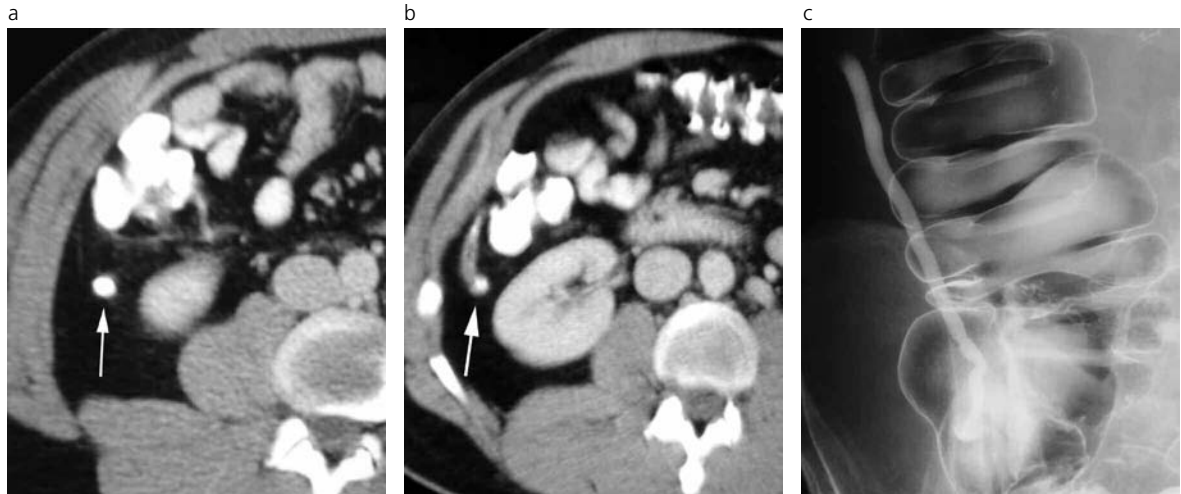

Fig. 10. Apéndice retrocecal ascendente normal con contraste oral.

Varón de 20 años con dolor abdominal leve en FID, 10500 GB. La TC muestra un apéndice de 6 mm de diámetro (flecha a) con correcto relleno del material de contraste oral y sin alteración del tejido graso (b). El paciente continuó con molestias y al mes se realizó un colon por enema, siendo éste normal c).

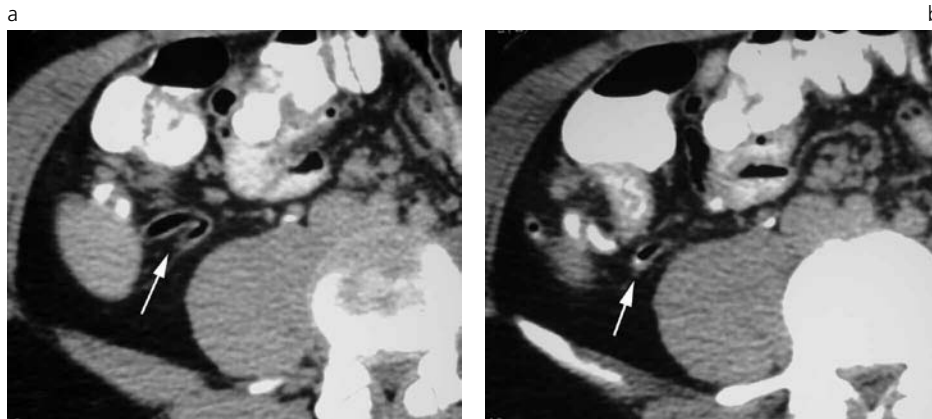


Fig. 11. Apéndice subcecal normal con aire.

Mujer de 17 años con dolor en epigastrio de 19 horas de evolución, 7800 GB.

a), b) Apéndice de 7 mm de diámetro, con paredes finas y con aire en su interior (flecha), de ubicación subcecal. Seguimiento clínico por 3 meses. Asintomática. No realizó tratamiento.

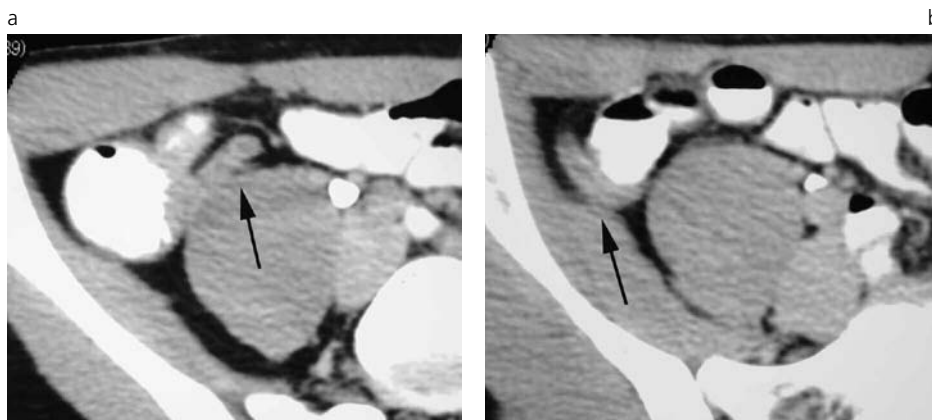


Fig.12. Apéndice normal de 8 mm de diámetro.

Varón de 33 años con leve dolor en región periumbilical, 9200 GB. a) Estructura apendicular de 8 mm de diámetro (flecha) con correcto realce de su pared y sin alteración del tejido graso adyacente, de ubicación subcecal (b). Alta sin tratamiento. Seguimiento clínico por 3 meses, asintomático.

El objetivo de este trabajo es repasar los hallazgos tomográficos de la apendicitis aguda, sus complicaciones y diagnósticos diferenciales y evaluar la utilidad de la TCH en el diagnóstico de esta entidad y en el manejo de los pacientes con abdomen agudo de fosa iliaca derecha, tanto en la determinación de un diagnóstico como de sus complicaciones, a fin de que permitan adoptar una medida terapéutica.

## MATERIALES Y MÉTODOS

Se realizó un estudio de cohorte retrospectivo durante cinco meses (entre mayo y septiembre -inclusive- de 2007). Los pacientes seleccionados fueron derivados por el servicio de guardia de nuestra institución para la realización de una tomografía computada por presentar, entre otros síntomas, dolor abdomi-

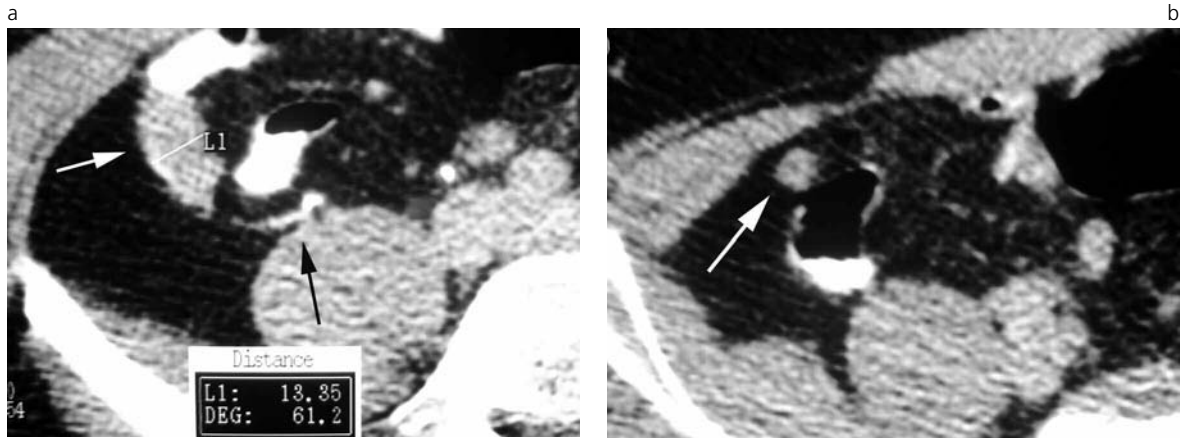


Fig. 13. Falsa apendicitis por TC.

Varón de 39 años con dolor en FID y periumbilical de 20 horas de evolución, 7800 GB. Por TC se realizó un diagnóstico erróneo de apendicitis, ya que se interpretó como estructura apendicular un asa ileal (flecha blanca) ubicada entre el ciego y el ileon terminal que no contenía contraste oral en su interior. a) En una segunda revisión, y ya conociendo el resultado quirúrgico de apéndice normal, se interpretó de esa manera, identificándose la estructura apendicular como de características tomográficas normales (flecha) (b).

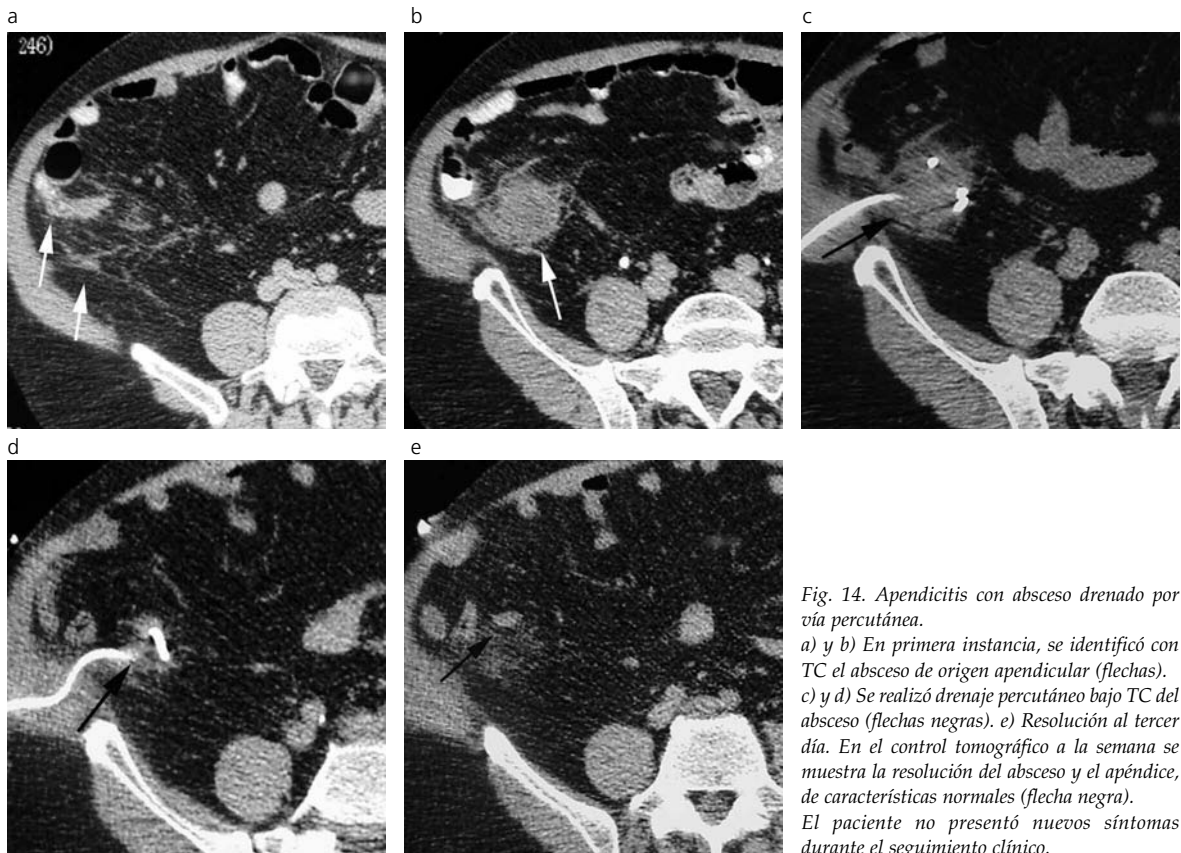


Fig. 14. Apendicitis con absceso drenado por vía percutánea.

a) y b) En primera instancia, se identificó con TC el absceso de origen apendicular (flechas). c) y d) Se realizó drenaje percutáneo bajo TC del absceso (flechas negras). e) Resolución al tercer día. En el control tomográfico a la semana se muestra la resolución del absceso y el apéndice, de características normales (flecha negra). El paciente no presentó nuevos síntomas durante el seguimiento clínico.

nal a predominio de la fosa iliaca derecha y, en la mayoría de los casos, con diagnóstico clínico presuntivo de apendicitis aguda realizado por un médico especialista en clínica médica o pediatría.

Nuestra población de estudio consistió en 100 pacientes con un rango de edad entre 15 y 77 años (promedio: 35 años). Nueve pacientes tenían 18 años o menos y 91 pacientes eran mayores de 18 años. De la serie, 65 eran mujeres y 35 varones.

Los estudios fueron realizados con un tomógrafo helicoidal Toshiba Xpress / Gx. El protocolo incluyó una adquisición helicoidal en dirección cráneo caudal desde las cúpulas diafragmáticas hasta la sínfisis pubiana, con cortes de 5 mm de espesor, 1 segundo de rotación del tubo, pitch de 2 y reconstrucción de imagen cada 4 mm. El tiempo de adquisición total fue en promedio de 52 segundos, comprendiendo 3 bloques helicoidales de 12 segundos, con 8 segundos de inter-

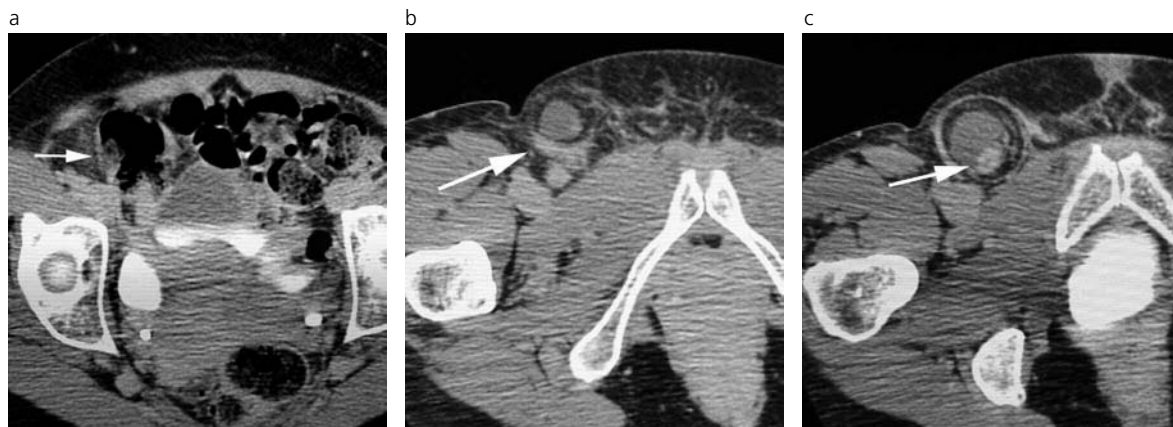


Fig. 15. Apendicitis en hernia inguinal indirecta derecha. Mujer de 35 años con dolor en FID y región inguinal, donde presentaba una tumoración con signos de flogosis, 19000 GB. Ciego adyacente al orificio inguinal profundo, identificándose una estructura tubular de 9 mm de diámetro (flecha) (a), (b) y líquido libre en el saco herniado inguinal (c). La cirugía confirmó el diagnóstico de apendicitis.

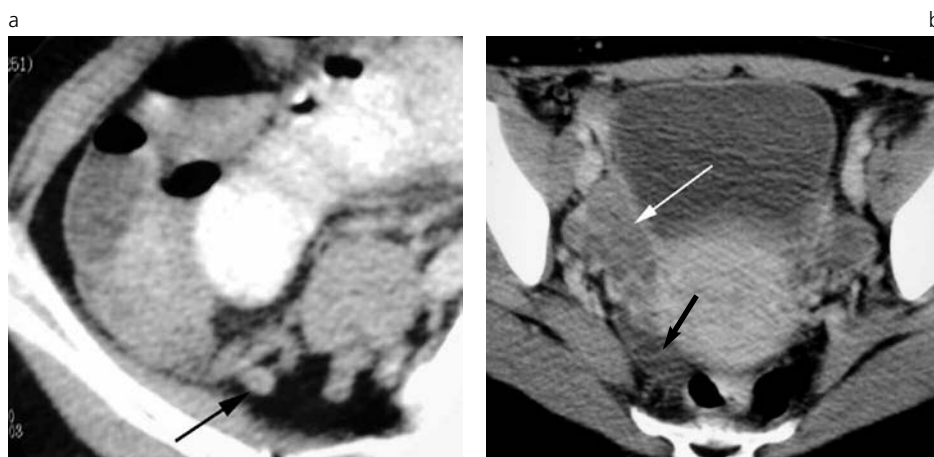


Fig. 16. Folículos ováricos con apendicitis negativa. Mujer de 27 años con dolor en FID de 2 días de evolución, 14200 GB. Día 17 del ciclo menstrual  
a) Estructura apendicular de características tomográficas normales (flecha negra).  
b) Folículos ováricos bilaterales a predominio derecho (flecha blanca), con escasa cantidad de líquido libre en fondo de saco de Douglas derecho (flecha negra).

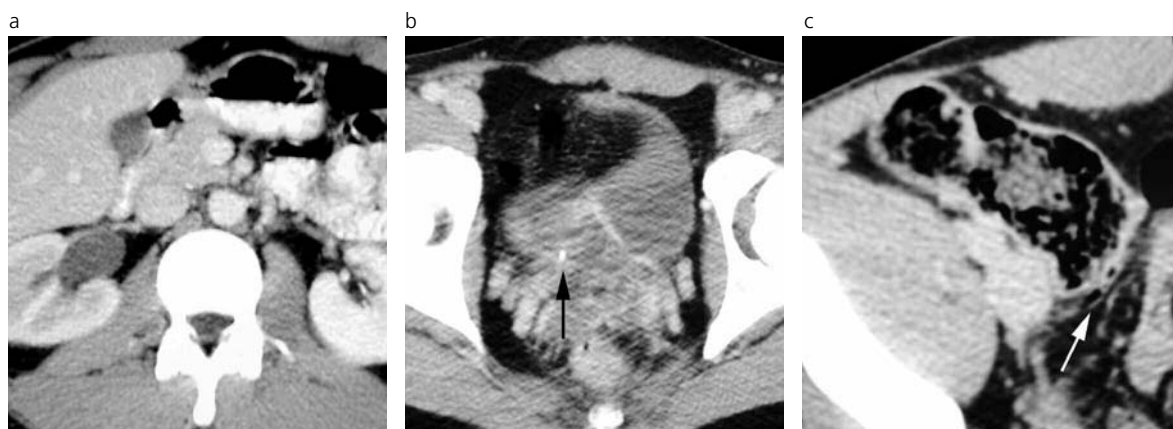


Fig. 17. Litiasis ureteral derecha sin apendicitis. Varón de 29 años con dolor en FID de 10 horas de evolución, GB 11000. a) Dilatación urétero-pielocalicial derecha con retardo en la concentración del contraste y b) presencia de litiasis en el extremo distal del uréter de 3 mm de diámetro (flecha negra). c) Apéndice de características tomográficas normales (flecha blanca).

valo entre bloques. Se completó con cortes tardíos de 3 mm de espesor cada 5 mm de recorrido de mesa en el sitio de interés

Todos los pacientes que no presentaron intolerancia gástrica ingirieron entre 700 y 900 ml de contraste oral yodado al 5% (20 ml de Temistac® o Gastroview®

diluido en 900 ml de agua), 60 a 90 minutos antes de la adquisición. Al no existir contraindicaciones y sin negación por parte del paciente o familiares, a todos los sujetos de la serie se les administró contraste endovenoso (100 ml de Telebrix® o 125 ml de Optiray® 240) con bomba de infusión a un flujo de 2 ml/seg,



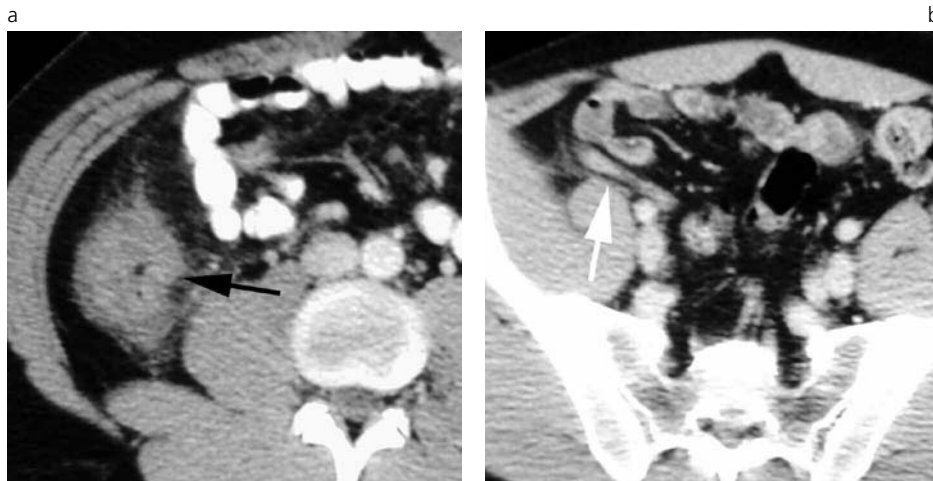


Fig. 18. Tiflitis sin apendicitis. Varón de 27 años con dolor en FID de 2 días de evolución, 14200 GB.

a) Engrosamiento circunferencial y difuso del fondo cecal con leve alteración del tejido graso adyacente (flecha negra). b) Estructura apendicular subcecal de características tomográficas normales (flecha blanca). Se realizó una colonoscopia a los 30 días, siendo ésta normal.

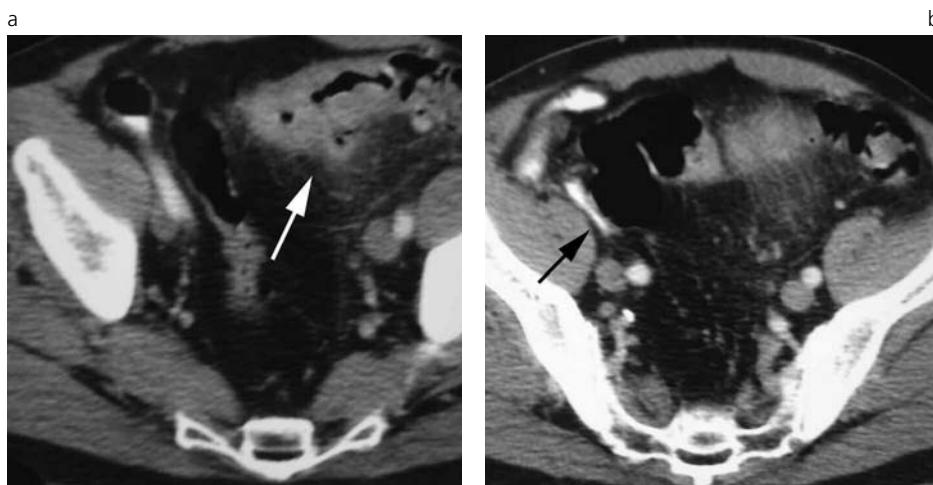


Fig. 19. Sigmoiditis diverticular no complicada.

Varón de 55 años de edad con dolor en hipogastrio y FID de 24 h de evolución y 16000 GB. a) Engrosamiento parietal circunferencial del colon sigmoideo asociado a alteración del tejido graso adyacente e imágenes diverticulares (flecha blanca). b) Estructura apendicular subcecal de características tomográficas normales (flecha negra). Se realizó tratamiento médico ambulatorio.

comenzando la adquisición a los 65 segundos de iniciada la inyección. Seis no recibieron contraste oral por intolerancia gástrica.

El estudio fue interpretado en una estación de trabajo por un médico de guardia especialista en diagnóstico por imágenes y reexaminado por un médico de planta al día siguiente. El primer informe fue el que se tuvo en cuenta para la realización del trabajo, ya que fue el que permitió adoptar las medidas terapéuticas iniciales, más allá de que existieran discrepancias en el diagnóstico.

La estación de trabajo permite visualizar las adquisiciones axiales en modo cine y realizar reconstrucciones multiplanares (Fig. 2).

Los pacientes fueron agrupados en cuatro categorías: positivo para apendicitis; negativo para apendicitis y sin hallazgos tomográficos que justificaran la clínica; diagnóstico alternativo diferente a apendicitis que justificara la clínica, e indeterminado.

Se consideró que un paciente presentaba apendicitis cuando:

- La estructura apendicular presentaba un diámetro superior o igual a 9 mm (con una especificidad del 98%, según trabajos publicados) <sup>(9,10,13)</sup> (Fig 3).
- La estructura apendicular presentaba un diáme-

tro entre 6 y 9 mm asociado a engrosamiento y/o aumento del realce parietal, signos de inflamación periapendicular (Fig. 4), presencia de apendicolito intra (Fig. 5) o extra luminal (Fig. 6), flemón (Fig. 7), absceso (Fig. 8) o presencia de burbujas aéreas extraluminales adyacentes (Fig. 9) y defecto focal en el realce de la pared apendicular, siendo estos últimos cinco hallazgos sugestivos de perforación apendicular (con una sensibilidad para uno de ellos del 94,9% y una especificidad del 100%, a excepción del flemón que presenta una especificidad del 95%, según trabajos publicados) <sup>(9,12,14)</sup>.

Se determinó que un paciente no presentaba apendicitis cuando:

- La estructura apendicular presentaba un diámetro inferior o igual a 6 mm <sup>(5,10,13)</sup> (Fig. 10).
- La estructura apendicular presentaba un diámetro entre 6 y 9 mm, paredes finas, buen realce, aire (Fig. 11) o contraste oral en su interior, sin distensión líquida y sin alteración del tejido graso adyacente en toda la extensión de la estructura apendicular (Fig. 12) <sup>(5,10,13)</sup>.
- No se visualizó la estructura apendicular, pero no se presentaron alteraciones tomográficas en FID (VPN: 98%, según un trabajo publicado) <sup>(10)</sup>.

Los pacientes con diagnósticos alternativos no

mostraron signos tomográficos de apendicitis -ya descriptos previamente-, pero presentaban hallazgos tomográficos que justificaban la clínica.

Fueron incluidos dentro de la categoría de indeterminados aquellos individuos en los que no se pudo descartar ni confirmar apendicitis como tampoco realizar un diagnóstico alternativo que justificara la clínica, pero que presentaron alteraciones inespecíficas en la fosa iliaca derecha, como -por ejemplo- líquido libre, alteración del tejido graso pericecal, leve dilatación aislada de asas de intestino delgado, etc.

Los pacientes que fueron incluidos dentro de la categoría de negativos para apendicitis, indeterminados o a los que se les realizó un diagnóstico alternativo no quirúrgico, fueron sometidos a seguimiento clínico durante tres meses vía telefónica.

Aquellos con diagnóstico tomográfico de apendicitis o con diagnóstico alternativo de resolución quirúrgica fueron operados o tratados con drenaje por vía percutánea. Los resultados de la evolución clínica, del reporte quirúrgico y anatomopatológico fueron cotejados con el diagnóstico tomográfico.

## RESULTADOS Y DISCUSIÓN

De un total de 100 pacientes, se realizó diagnóstico tomográfico de apendicitis en 53 de ellos. Todos, a excepción de uno -es decir, 52 pacientes-, fueron operados al corto plazo. El paciente que no fue sometido a cirugía presentó diagnóstico tomográfico de apendicitis abscedada y fue tratado con antibióticos por vía intravenosa y se le realizó un drenaje percutáneo bajo tomografía. El reporte quirúrgico y anatomopatológico reveló que, de los 52 pacientes con diagnóstico tomográfico de apendicitis y operados, 2 presentaban apéndice normal (4%). En una segunda revisión de los estudios de TC, y ya conociendo el resultado quirúrgico, se pudo constatar que en uno de los casos la imagen

interpretada como estructura apendicular alterada correspondía a un asa de íleon sin contraste oral que se situaba entre el fondo cecal y el íleon terminal, pudiéndose identificar en forma retrospectiva el apéndice de características tomográficas normales en topografía subcecal (Fig. 13). El segundo caso correspondía a una paciente femenina muy delgada, con escaso tejido graso pericecal y que no pudo ingerir el contraste oral por intolerancia. La imagen erróneamente interpretada como estructura apendicular alterada correspondía al íleon terminal, el que mostraba leve engrosamiento parietal y alteración del tejido graso adyacente, en relación con el diagnóstico de ileitis realizado durante la cirugía. El apéndice, de características tomográficas normales, se pudo identificar retrospectivamente.

Signos tomográficos de perforación se evidenciaron en 22 de los 53 pacientes con diagnóstico de apendicitis. Consistieron en: abscesos (n=7); flemón (n=9); burbujas aéreas extraluminales (n=5); apendicolito extraluminal asociado a un flemón (n=1); todos, menos uno, fueron confirmados por cirugía. El paciente que no fue operado presentaba un absceso de 3 cm, aproximadamente, y fue tratado con antibióticos de amplio espectro y drenado por vía percutánea bajo control de TC. Al tercer día se retiró el drenaje y fue dado de alta, sin haber vuelto a repetirse los síntomas. Un control a la semana con TC mostró resolución del absceso y un apéndice de características tomográficas normales (Fig. 14).

En todos los pacientes con diagnóstico de apendicitis se pudo precisar la ubicación del apéndice: retrocecal (n=16); intrapelviano (n=12); periileal (n=11); subcecal (n=9) y laterocecal (n=3).

Un caso de interés fue el de una paciente que consultó por dolor en fosa iliaca derecha con irradiación a la región inguinal, donde presentaba una tumoración con signos de flogosis. Por TCH se realizó el diagnóstico de apendicitis dentro de una hernia inguinal indirecta derecha, confirmado posteriormente por cirugía (Fig. 15).

**Tabla 2:** Resultado del diagnóstico tomográfico de los 100 pacientes.

CON APENDICITIS <sup>(1)</sup>		SIN APENDICITIS		
NO PERFORADA	PERFORADA	DIAGNOSTICO ALTERNATIVO	TC NORMAL	INDETERMINADA
31 <sup>(2)</sup>	22	27	18	2
	Absceso	Foliculos ováricos derechos		
	Flemón	Litiasis ureteral derecha		
	Burbujas aéreas extralumi.	Tiflitis		
	Apendicolito extraluminal	Diverticulitis sigmoidea		
		Colitis inespecífica		
		Salpingitis		
		Quiste anexial complicado		

(1) A excepción de un paciente, los restantes (n=52) fueron operados en un corto plazo. El paciente no operado fue tratado con antibióticos y drenaje percutáneo bajo tomografía. (2) Dos pacientes presentaron un apéndice de características normales por cirugía y anatomía patológica resultando en falsos positivos.

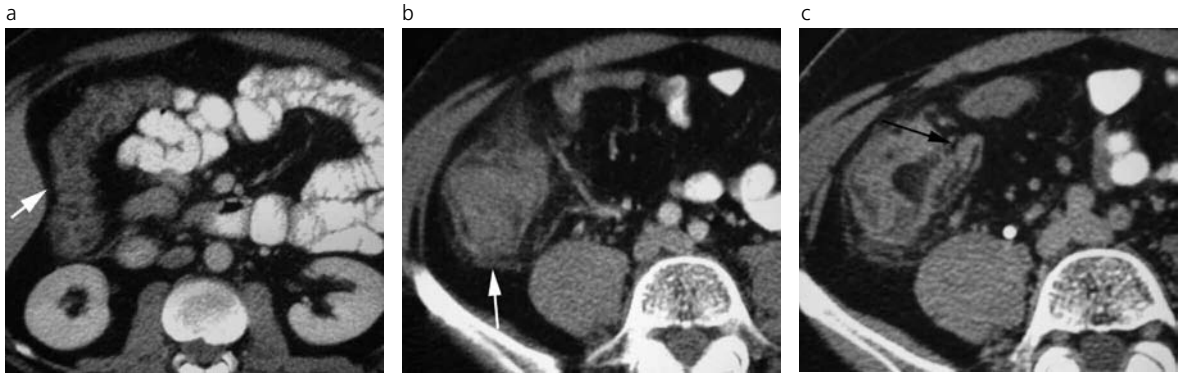

Fig. 20. Colitis bacteriana.

Mujer de 25 años de edad con dolor abdominal difuso a predominio de FID de 20 horas de evolución, 10000 GB. Engrosamiento parietal circunferencial con realce trilaminar del marco colónico a predominio derecho, asociado a alteración del tejido graso adyacente (flechas blancas) (a), (b). c) Estructura apendicular de características tomográficas normales (flecha negra).

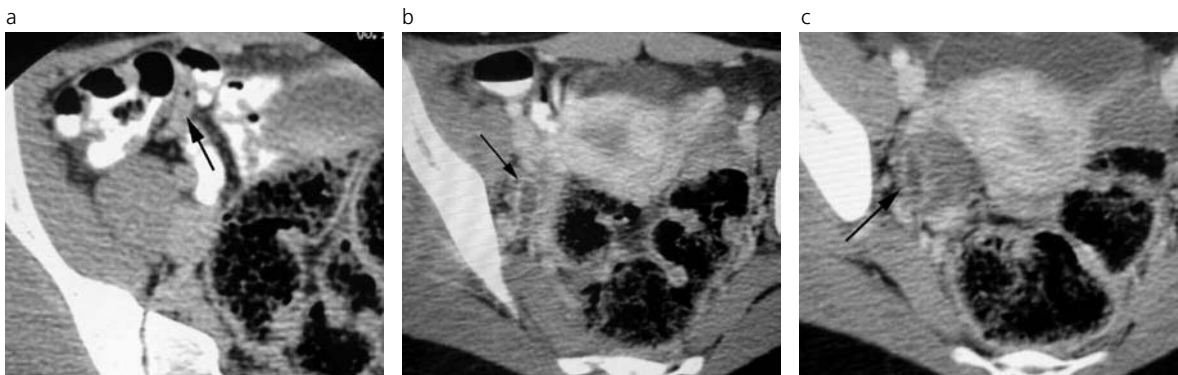


Fig. 21. Salpingitis aguda derecha.

Mujer de 31 años con dolor en FID de 36 h de evolución, 25300 GB y fiebre. a) Apéndice medial al ciego de características tomográficas normales (flecha negra). b) y c) En región anejal derecha se evidencia una estructura tubular con realce periférico y contenido líquido en su interior (flechas), asociada a alteración del tejido adyacente. La cirugía confirmó el diagnóstico de salpingitis.

En 27 pacientes se descartó la etiología apendicular como causa del dolor, ya que se identificaron las estructuras apendiculares, de características tomográficas normales, realizándose diagnósticos alternativos que justificaban el cuadro clínico (Tabla 2).

Estos diagnósticos incluían a 11 pacientes con quistes o folículos ováricos del lado derecho, con escasa cantidad de líquido libre en el fondo de saco de Douglas, en relación con el ciclo menstrual. En estos casos se adoptó una conducta expectante, desapareciendo el dolor a los pocos días, sin que retornara en el lapso de seguimiento (Fig. 16). Cuatro pacientes

presentaron litiasis ureteral derecha, menores de 5 mm de diámetro, que resolvieron con tratamiento médico adecuado (Fig. 17). Tres pacientes revelaron signos tomográficos de tiflitis, resuelta con tratamiento higiénico-dietético a los pocos días (Fig. 18). Otros tres pacientes mostraron signos tomográficos de sigmoiditis diverticular, dos de ellos con signos de diverticulitis no complicada (Fig. 19), resolviendo con tratamiento médico ambulatorio; otro, con diagnóstico de diverticulitis microperforada, recibió tratamiento médico con internación, evolucionando favorablemente a los pocos días. En tres pacientes con diagnóstico de colitis, se determinó su origen bacteriano mediante el coprocultivo (Fig. 20). Dos pacientes, a las cuales se les diagnosticó con TC salpingitis derecha, fueron derivadas a cirugía, confirmándose la patología (Fig. 21). Por último, a una paciente se le diagnosticó quiste ovárico complicado, el que fue operado a las pocas horas, confirmándose el diagnóstico con el reporte quirúrgico e histopatológico (Fig. 22).

En 18 pacientes, la TCH fue normal, visualizándose un apéndice que no mostró alteraciones, sin determinarse una causa que justificase el dolor en fosa ilíaca derecha. Ninguno de ellos fue operado, adoptándose una conducta expectante en base a la clínica y

**Tabla 3:** Resultados del diagnóstico tomográfico comparados con el diagnóstico definitivo.

	DIAGNÓSTICO TC	DIAGNÓSTICO DEFINITIVO(*)
Apendicitis	53	51
No Apendicitis	45	49
Indeterminados	2	-

(\*) Diagnóstico definitivo realizado por cirugía, respuesta al tratamiento o seguimiento clínico.

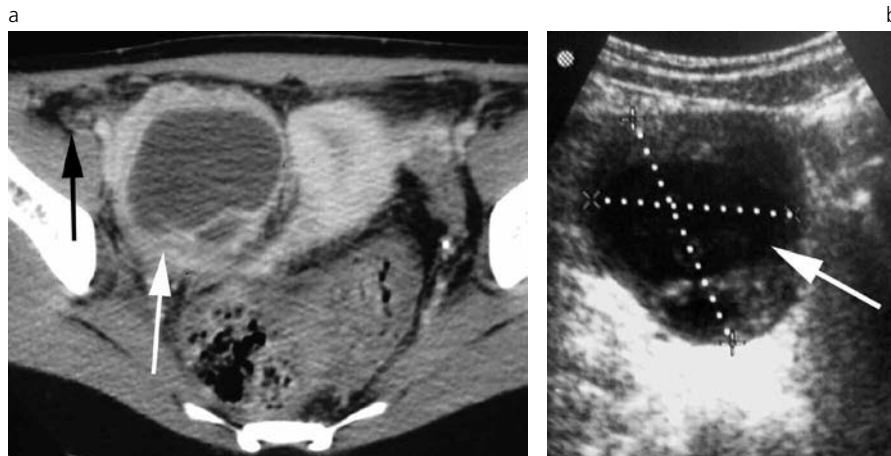


Fig. 22. Quiste anexial complicado. Mujer de 19 años de edad con dolor en FID de 12 horas de evolución, 18000 GB. a) Imagen de aspecto quístico con realce periférico y leve alteración del tejido graso adyacente (flecha blanca). Estructura apendicular subcecal de características tomográficas normales (flecha negra). b) Ecografía transvaginal que confirma los hallazgos. La cirugía confirmó el diagnóstico de torsión de ovario derecho.

hallazgos tomográficos. El seguimiento clínico constató desaparición de los síntomas, no volviendo estos a aparecer durante los 3 meses de seguimiento.

De los 100 pacientes, en dos que presentaban alteraciones inespecíficas en fosa iliaca derecha no se pudo descartar ni confirmar un cuadro de apendicitis ni tampoco realizar un diagnóstico alternativo. Estos casos fueron categorizados como indeterminados y los hallazgos tomográficos no permitieron tomar conductas en el manejo del paciente. En uno de ellos no fue posible identificar la estructura apendicular, identificándose folículos en ambos ovarios y líquido libre a nivel subcecal sin causa determinada. En el segundo caso se identificó la estructura apendicular, de 7 mm de diámetro, con leve aumento del realce parietal y líquido en su interior, pero sin observarse alteración del tejido graso. En ambos casos, los pacientes quedaron internados adoptándose una conducta expectante por el cuadro clínico. La sintomatología revirtió al día siguiente, sin que volviera a repetirse durante el periodo de seguimiento.

En la evaluación de la utilidad de la TCH en el diagnóstico de apendicitis aguda fueron excluidos los dos casos indeterminados debido a que no confirmaron ni descartaron una patología. De los datos en estudio, para el diagnóstico de apendicitis aguda por TCH, se obtuvo: una sensibilidad del 100%, una especificidad del 95,7%, valor predictivo negativo del 100% y valor predictivo positivo del 96,2% (Tabla 3). En todos los casos de apendicitis, se determinó la ubicación.

En la evaluación de la utilidad de la TCH en el manejo de los pacientes con abdomen agudo de fosa iliaca derecha fueron incluidos los dos casos indeterminados debido a que, si bien no fue posible realizar un diagnóstico etiológico tampoco se pudo afirmar que las tomografías fueran normales. Al revertir la sintomatología, sin la instauración de tratamiento, ambos casos fueron considerados como falsos positivos. En base a estos datos se determinó para la TCH una sensibilidad del 100%, especificidad del 81,81%, valor predictivo negativo del 100% y valor predictivo positivo del 95,12%.

## CONCLUSIÓN

El uso de la TCH para la evaluación de los pacientes con dolor en fosa iliaca derecha aumenta rápidamente en el servicio de guardia, debido a que los estudios son cada vez más rápidos y precisos. Permiten, además, realizar el diagnóstico diferencial de muchas entidades y, en la mayoría de los casos, adoptar conductas terapéuticas.

En pacientes con dolor en fosa iliaca derecha y con un apéndice con características tomográficas normales, por su alto valor predictivo negativo puede ser utilizada para excluir apendicitis. La visualización por TCH de una estructura apendicular alterada no solo permite tomar conductas terapéuticas debido a su alto valor predictivo positivo, sino también determinar su ubicación y grado de complicación.

El uso de la TCH disminuyó en forma sustancial el número de laparotomías exploradoras y de apendicectomías innecesarias y, en los casos complicados, aporta mayor información para determinar la mejor conducta terapéutica a seguir.

Lo recomendable es realizar, cuando las circunstancias lo permiten, el estudio tomográfico con contraste oral -para teñir las asas del tubo digestivo y, en ciertas oportunidades, el apéndice, si éste no se encuentra alterado- y con contraste endovenoso, el que hace posible identificar con mayor precisión las diferentes estructuras abdominales y pelvianas.

Del análisis de los resultados de este trabajo, llegamos a la conclusión de que la TCH es un estudio con alta validez en el diagnóstico de apendicitis por su alta sensibilidad y especificidad, es seguro por su alto valor predictivo, reproducible, relativamente sencillo de aplicar, aceptado por los pacientes y con mínimos efectos adversos.

Todos estos beneficios hacen que la TCH sea cada vez más utilizada para la evaluación de los pacientes de guardia con dolor en fosa iliaca derecha.

## Bibliografía

1. Ferraina P, Oría A. Cirugía de Michans. 6<sup>o</sup> ed. Buenos Aires: El Ateneo. 1999. pp. 852-859.
2. García Pugés A. Dolor abdominal. En: Farreras-Rozman (Eds.). Medicina Interna. Tomo 1. Madrid: Editorial Mosby; 1995. pp.136-145.
3. Netter F.H. Colección Ciba de ilustraciones medicas. Sistema digestivo. Conducto inferior. Barcelona: Salvat Editores SA; 1983. T III.2: 64-65.
4. Oto A, Ernst RD, Mileski WJ, et al. Localization of the appendix with MDCT and influence of finding on choice of appendectomy incision. *AJR Am J Roentgenol* 2006;187:987-990.
5. Birnbaum BA, Wilson SR. Appendicitis at the millenium. *Radiology* 2000;215(2):337-348.
6. Bongard F, Landers DV, Lewis F. Diferencial diagnosis of appendicitis and pelvis inflamatory disease. A prospective analysis. *Am J Surg* 1985;150(1):90-6.
7. Lau WY, Fan ST, Yiu TF, Chu KW, Wong SH. Negative findings at appendectomy. *Am J Surg* 1987;148(3):375-8.
8. Birnbaum BA, Balthazar EJ. CT of appendicitis and diverticulitis. *Radiol Clin North Am.* 1994;32(5):885-98.
9. Horrow MM, White DS, Horrow JC. Differentiation of perforated from nonperforated appendicitis at CT. *Radiology* 2003;227(1):46-51.
10. Ganguli S, Raptopoulos V, Komlos F, Siewert B, Kruskal JB. Right lower quadrant pain: Value of the nonvisualized appendix in patient at the multidetector CT. *Radiology* 2006;241(1):175-180.
11. Bixby SD, Lucey BC, Soto JA, Theysohn JM, Ozonoff A, Varghese JC. Perforated versus nonperforated acute appendicitis: Accuracy of multidetector CT detection. *Radiology* 2006;241(3):780-786.
12. Tsuboi M, Takase K, Kaneda I, et al. Perforated and nonperforated apendicitis: Defect in enhancing appendiceal wall depiction with multi detector row CT. *Radiology* 2008;246(1):142-147.
13. Taylor GA. Suspectec appendicitis in children: in search of the single best diagnostic test. *Radiology.* 231: 293 – 295: 2004.
14. Balthazar EJ, Megibow AJ, Siegel SE, Birnbaum BA. Appendicitis: Prospective evaluation with high resolution CT. *Radiology* 1991;180(1):21-4.