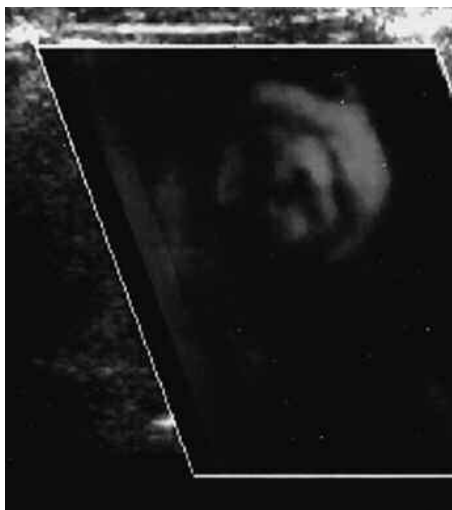
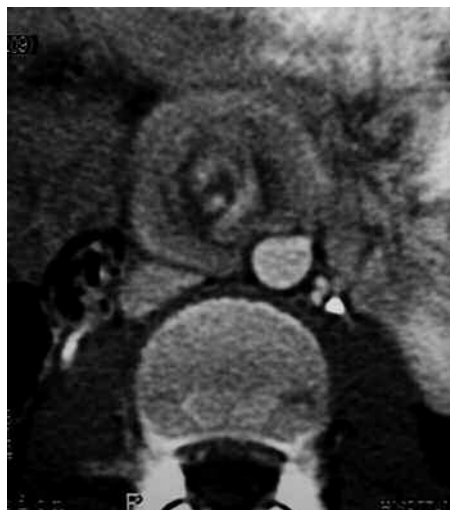

ImaginARTE

Niño de 6 años, con vómitos biliosos y dolor crónico.
Diagnóstico: Vólvulo de intestino medio.

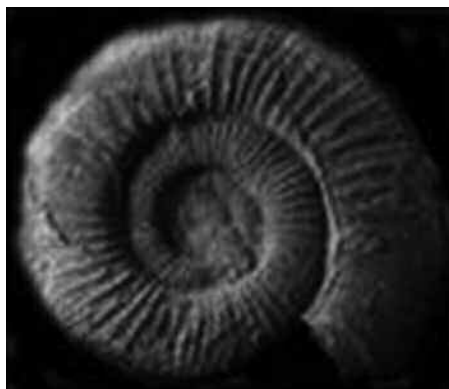


Eco Doppler color.



Tomografía computada.

Rotación de las asas intestinales sobre el eje de los vasos mesentéricos que simulan la forma de la concha mineralizada de un molusco del grupo de los Ammonites.



Molusco Ammonites mineralizado.

Oswaldo Ibáñez, María Elena Ucar, Celia Ferrari, Oswaldo Ortega, Sergio Cánepa

Hospital de Niños Sor María Ludovica de La Plata. La Plata. Provincia de Buenos Aires. República Argentina.

Quienes deseen enviar imágenes para esta sección, pueden hacerlo remitiéndolas por correo postal a la sede de la SAR Arenales 1985 P.B. (al fondo) (C1124AAC) C.A.B.A. República Argentina, o por mail a la dirección: florencia@sar.org.ar; colocando en asunto: Sección ImaginARTE. El encargado de la sección es el Dr. José Lehmann.