

Displasia septo-óptica

Septo-optic dysplasia

E. Salzmann¹ F. Bernocco¹ y A. Surur^{1,2}

¹Servicio de Diagnóstico por imágenes, Sanatorio Allende, Córdoba Capital, Córdoba, Argentina

²Sector de Neurorradiología, Sanatorio Allende, Córdoba Capital, Córdoba, Argentina

Rev Argent Radiol 2018;82:36–38.

Address for correspondence S. Estefanía, Servicio de Diagnóstico por imágenes, Sanatorio Allende, Córdoba Capital, Córdoba, Argentina (e-mail: estefaniasalzmann@hotmail.com.ar).

Estimados Editores,

La displasia septo-óptica (DSO) es una malformación de la línea media del sistema nervioso central, que produce alteración de los nervios ópticos, ausencia del *septum pellucidum* (SP) y, en dos tercios de los casos, se asocia a una disfunción hipotálamo-hipofisaria.^{1,2} Puede presentarse simultáneamente con otros trastornos de la génesis cerebral. La etiología de esta entidad es poco clara y la hipótesis de un origen genético es la más aceptada.²

Describimos esta afección en un lactante varón de 2 meses de edad con antecedentes de reflujo gastroesofágico desde los primeros días de vida. Fue admitido en el hospital por una crisis de ahogo, asociada con cianosis e hipotonía muscular posprandial de un minuto de duración, con recuperación absoluta. Durante la consulta se detectó ictericia con función hepática alterada y elevación de las transaminasas. Al examen físico, se encontraba irritable con hipotonía muscular y sostén cefálico débil, mientras que en el examen oftalmológico no fijaba ni seguía con la mirada, evidenciaba *nistagmus* pendular y mirada en sol naciente, por lo que se interpretó que había indicios de alteración neurológica. El fondo de ojo determinó papilas hipoplásicas.

En primer término, se realizó una ecografía abdominal en la que se destacó la presencia de calcificaciones hepáticas y esplénicas. Por sospecha de TORCH, se realizó una ecografía cerebral que informó agenesia del SP. La tomografía computada (TC) de cráneo solicitada no identificó el SP con un ventrículo único a nivel de los ventrículos laterales. Llamó la atención la hipoplasia de la vía óptica, preferentemente del quiasma, lo que sugirió la posibilidad de una DSO.

Como complemento, se decidió llevar a cabo una resonancia magnética (RM) del encéfalo, en la que se observó hipoplasia del tallo hipofisario con hiperséñal en las imágenes ponderadas en T1 en el hipotálamo, interpretada como neurohipófisis ectópica (► **Fig. 1a**). No se identificó la

adenohipófisis. Se objetivó hipoplasia de la vía óptica que involucraba a los nervios y el quiasma óptico, (► **Fig. 1b**) asociado a agenesia del *cavum septum pellucidum* (CSP; ► **Fig. 2**).

La DSO es un trastorno heterogéneo que puede presentarse simultáneamente con otros trastornos de la génesis cerebral, como holoprosencefalia, esquizencefalia, agenesia del cuerpo caloso, heterotopías, agenesia olfatoria, ausencia de neurohipófisis, estenosis del acueducto de Silvio y malformación de Chiari.^{1–4}

El diagnóstico temprano posnatal se realiza por alteraciones endocrinas en los casos que se asocia a hipopituitarismo. Se debe sospechar la entidad ante cuadros de hipoglucemia, ictericia, micropene y/o criptorquidia.^{1,5–8} La ictericia colestásica y la hipoglucemia, características de los niños con DSO, suelen estar relacionadas con déficit de la hormona adrenocorticotropa (ACTH) y la hormona estimulante de la tiroides (TSH).⁹

Para su diagnóstico, y ante la sospecha de esta patología, además de la ausencia del SP, es importante investigar los hallazgos asociados, como la hipoplasia del nervio óptico y/o del quiasma, la hipoplasia del hipotálamo, el tallo hipofisario delgado, la ectopia hipofisaria posterior y/o las alteraciones ventriculares, siendo el estudio indicado la RM.

En la ultrasonografía el CSP debe ser fácilmente visualizado a las 18 o 20 semanas como un espacio triangular (hipoecogénico) en la porción anterior de la línea media, que se desarrolla entre las dos láminas del SP (línea hipercogénica). Como límites presenta anteriormente la rodilla del cuerpo caloso, posteriormente el cuerpo y las columnas anteriores de trigono, en la parte superior el borde inferior del cuerpo caloso, en el lado inferior el *rostrum* del cuerpo caloso y la comisura blanca anterior y en la parte lateral las láminas del SP. En su ausencia observamos que las astas frontales en el corte axial tienen forma cuadrada.¹⁰

DOI <https://doi.org/10.1016/j.rard.2017.05.006>
ISSN 1853-5844.

Copyright © 2018, Sociedad Argentina de Radiología. Publicado por Thieme Revinter Publicações Ltda., Rio de Janeiro, Brazil. Todos los derechos reservados.

License terms



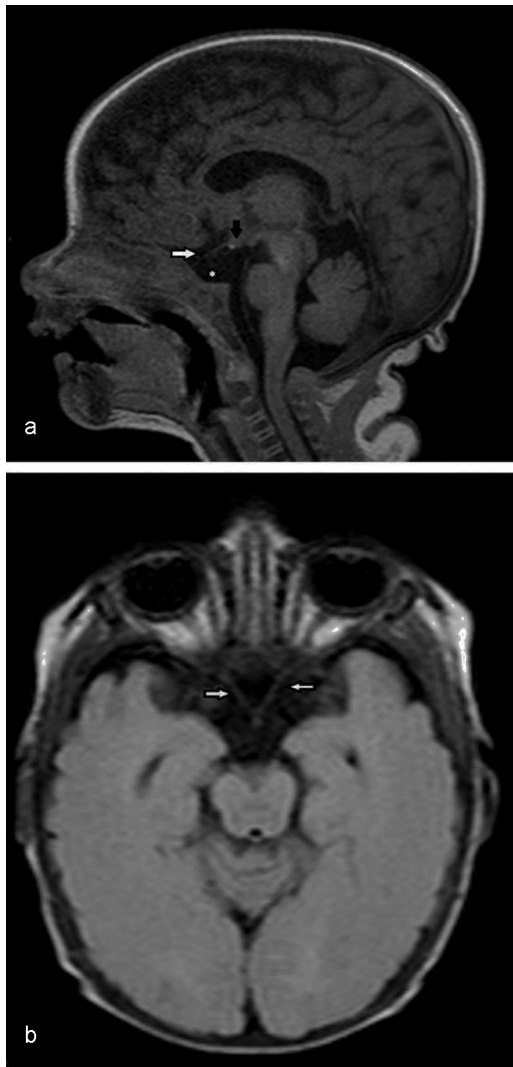


Fig. 1 RM de cerebro (a) en corte sagital en ponderación T1 visualiza neurohipófisis ectópica (flecha negra), hipoplasia del nervio óptico (flecha blanca) y ausencia de silla turca (asterisco); mientras que (b) en el corte axial, en secuencia FLAIR, se objetivan ambos nervios ópticos (flechas blancas) y el quiasma hipoplásico.

La RM fetal suele realizarse en un estadio avanzado del embarazo (semana 36), debido a razones técnicas (movimiento y el tamaño del feto) y también por el diagnóstico tardío, ya que algunas anomalías del cerebro pueden no ser detectables en un principio. Al realizarla en el período fetal avanzado, se cuenta con un cerebro desarrollado y se evita hacerla en el recién nacido (dado que requiere anestesia).

Además, la RM fetal brinda información de otras anomalías que no se objetivan en la ecografía en más de la mitad de casos, como heterotopía de la sustancia gris.¹⁰

Todos los pacientes con hipoplasia del nervio óptico deben ser estudiados imagenológicamente, en especial con una RM, con el objetivo de establecer la presencia de anomalías en el desarrollo de las estructuras de la línea media del sistema nervioso central. Mediante este método, observar una hipófisis en un neonato debe sugerir la posibilidad de alteraciones endocrinas. La neurohipófisis muestra una alta

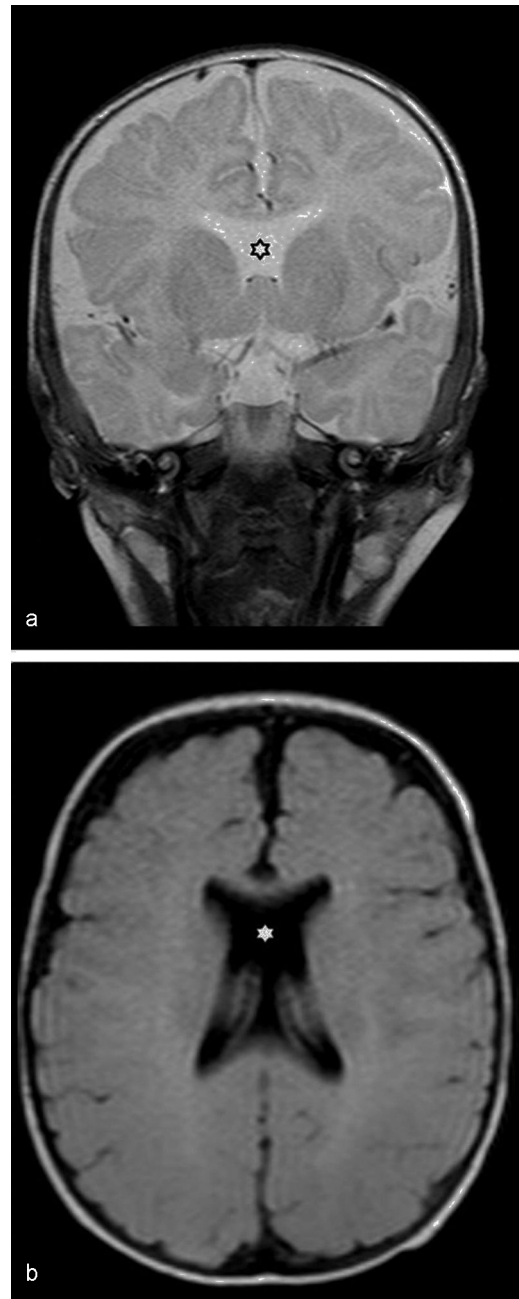


Fig. 2 RM de cerebro, en cortes (a) coronal en ponderación T2 y (b) axial con secuencia FLAIR, muestra ausencia del *septum pellucidum* (asterisco).

intensidad de señal en imágenes, ponderadas en T1, debido a la presencia de gránulos neurosecretorios compuestos de la proteína transportadora neurofisina y la hormona antiurética. Esta hiperintensidad se considera un importante marcador de la integridad funcional del eje hipotálamo-hipofisario, por lo que su ausencia es clave en el diagnóstico de la diabetes insípida central.

En todo paciente que haya una alteración del SP asociada a probables alteraciones hormonales o visuales se debe sospechar esta patología. Se aconseja el estudio de RM pre o posnatal para confirmar el diagnóstico y observar anomalías asociadas.

Confidencialidad de los datos

Los autores declaran que han seguido los protocolos de su centro de trabajo sobre la publicación de datos de pacientes y que todos los pacientes incluidos en el estudio han recibido información suficiente y han dado su consentimiento informado por escrito para participar en dicho estudio.

Conflicto de intereses

Los autores del trabajo declaran no tener ningún conflicto de intereses, con excepción del Dr. Surur que declara como posible conflicto de interés ser Editor Asociado de la RAR.

Bibliografía

- 1 Webb EA, Dattani MT. Septo-optic dysplasia. *Eur J Hum Genet* 2010;18:393-397
- 2 International Society of Ultrasound in Obstetrics and Gynecology. Sonographic examination of the fetal central nervous system: guidelines for performing the 'basic examination' and the 'fetal neurosonogram'. *UOG* 2007;29:109-116
- 3 Costa Alcácer I, López García MJ, Moreno Ruiz MA, Lucas Sáez E, Ruiz González E, Vizuete del Río J. Displasia septo-óptica de presentación neonatal. *Rev Esp Endocrinol Pediatr* 2012;3:76-80
- 4 Zimmermann-Paiz MA, Fang-Sung JW. Hipoplasia del nervio óptico y displasia septo-óptica. *Arch Argent Pediatr* 2009;107:542-556
- 5 Hosseinzadeh K, Luo J, Borhani A, Hill L. Non-visualisation of cavum septi pellucidi: implication in prenatal diagnosis. *Insights Imaging* 2013;4:357-367
- 6 Cervantes LF, Altman NR, Medina LS. Case 102: pituitary aplasia 1. *Radiology* 2006;241:936-938
- 7 Winter TC, Kennedy AM, Byrne J, Woodward PJ. The cavum septi pellucidi: why is it important. *J Ultrasound Med* 2010;29:427-444
- 8 Ortega Molina LY, Esparza Estaún J, Elduayen Aldaz B, de Arriba Villamor C, Garatea Aznar P, Jerez Oliveros JJ. Espectro de anomalías en RM en pacientes con déficit de hormona del crecimiento. *Radiología* 2014;56(Espec Cong):1281
- 9 Carrascosa-Romero MC, Ruiz-Cano R, Martínez-López F, Alfaro-Ponce B, Pérez-Pardo A. Midriasis congénita como signo inicial de displasia septo-óptica. *Arch Soc Esp Oftalmol* 2013;88:398-402
- 10 Zoric L, Nikolic S, Stojcic M, Zoric D, Jakovljevic S. Septo-optic dysplasia plus: a case report. *BMC Res Notes* 2014;7:191