

Zika

Zika

Jairo Hernández Pinzón¹ María De Vedia¹ Ricardo Cobeñas¹ Martín Aguilar¹

¹CEMIC, Ciudad Autónoma de Buenos Aires, Argentina

Rev Argent Radiol 2019;83:30–33.

Address for correspondence Jairo Hernández Pinzón, MSc, Departamento de Imágenes, Centro de Educación Médica e Investigaciones Clínicas, Hospital Universitario Sede Saavedra, Galván 4102, Capital Federal, Argentina (e-mail: jahernandezpinzon@gmail.com).

Estimados Editores,

Zika es el nombre de un bosque ubicado en Uganda, donde en el año 1947 se identificó por primera vez el virus del Zika en poblaciones de monos.¹ El Zika es un virus del género *Flavivirus* cuya infección es transmitida por la picadura del mosquito *Aedes Aegypti*.¹

Los primeros casos documentados en humanos migraron desde África a Malasia y posteriormente a Micronesia, donde tuvo lugar el primer brote importante de esa enfermedad en el año 2007 (5.000 infecciones sobre una población total de 6.700 habitantes).² Luego se diseminó por las islas del Pacífico y se cree que llegó a nuestro continente debido a la participación de cuatro países (que tenían casos documentados de Zika) en el campeonato mundial de canotaje del año 2014 en Río de Janeiro, ya que semanas después de ese evento se reportaron cientos de personas infectadas por ese virus.²

Se estima que de 2 a 6 billones de personas podrían infectarse con Zika en algún momento de su vida.³ Actualmente se desconocen los efectos a largo plazo en los millones de personas que están infectadas. Además de eso, en más de medio siglo, es la primera enfermedad infecciosa ligada a defectos congénitos mayores en humanos, razón por la cual la Organización Mundial de la Salud declaró esa infección como una emergencia de salud pública de preocupación mundial.⁴

En septiembre de 2015, investigadores brasileños alertaron sobre un incremento en el número de neonatos nacidos con microcefalia en las mismas áreas donde el virus fue reportado,⁵ y ya para mediados de febrero del año 2016 se confirmaron 4.300 casos de microcefalia.⁵ En América del Sur, Colombia fue el segundo país en reportar un brote de esa infección en octubre de 2015 y en marzo del 2016, se contabilizaron un total de 51.473 casos sospechosos.⁵

En Argentina se reporta el primer caso en una paciente de la provincia de Córdoba quien había realizado un viaje reciente a Colombia en febrero de 2016,⁶ y en noviembre

de 2016 el Ministerio de Salud confirmó la primera muerte de un neonato con malformaciones cerebrales congénitas debido al virus Zika.⁷

Es necesario que los especialistas en diagnóstico por imágenes se familiaricen con las características radiológicas típicas de ese tipo de infecciones virales pandémicas y globales. Por esa razón, queremos compartir con los lectores de la Revista Argentina de Radiología (RAR), el caso de una paciente de sexo femenino, de 1 año y 4 meses de edad, nacida a término, con adecuado peso para la edad gestacional y con diagnóstico de Zika confirmado por medio de anticuerpos IgM. Debido a que presentó microcefalia asociada a trastornos convulsivos, se le realizó una resonancia magnética (RM), cuyas imágenes fueron interconsultadas a la sección de neuroradiología de nuestra institución.

En la RM se evidenció ventriculomegalia, un importante adelgazamiento de la sustancia blanca periventricular, polimicrogiria (►Fig. 1a) y lisencefalia a nivel de las cortezas insulares, región periatral y corteza frontal interhemisférica (►Fig. 1b). Otros hallazgos fueron la dilatación quística del IV ventrículo asociada a hipoplasia de ambos hemisferios cerebelosos (►Fig. 1c), sumada a ausencia del esplenium y rostrum del cuerpo caloso (►Fig. 2a) y múltiples calcificaciones supratentoriales e infratentoriales (►Figs. 2b, 2c, 2d, 3a, 3b y 3c).

Durante las epidemias de Zika, múltiples formas de afección del sistema nervioso central se han asociado con ese virus (meningoencefalitis, síndrome de Guillain-Barré y encefalitis desmielinizante aguda)⁸; la infección congénita produce un espectro de manifestaciones que pueden llegar hasta la muerte fetal.⁸ La patogénesis de esa infección viral no es comprendida totalmente, se cree que el Zika después de producir infección de la placenta, se disemina al encéfalo infectando las células progenitoras, disminuyendo su viabilidad, crecimiento, proliferación y diferenciación para terminar produciendo la apoptosis neuronal.⁵

received
August 31, 2017
accepted
May 14, 2018
published online
June 12, 2018

DOI <https://doi.org/10.1055/s-0038-1660525>
ISSN 1853-5844.

Copyright © 2019, Sociedad Argentina de Radiología. Publicado por Thieme Revinter Publicações Ltda., Rio de Janeiro, Brazil. Todos los derechos reservados.

License terms



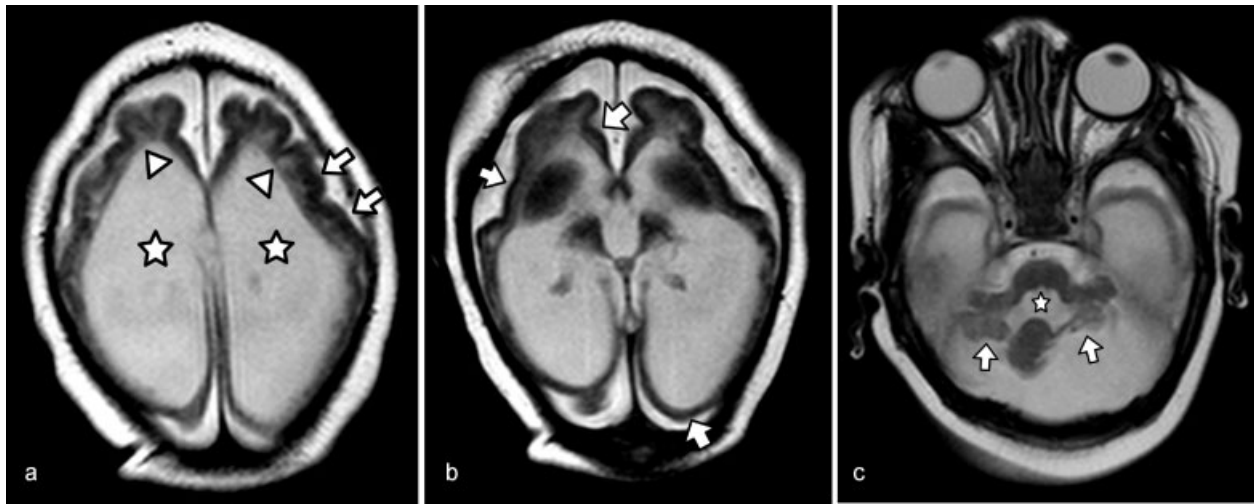


Fig. 1 Imágenes de resonancia magnética (RM) en plano axial potenciadas en T2. La imagen (a) muestra ventriculomegalia severa no hipertensiva (estrellas blancas), asociada a una importante disminución en el volumen de la sustancia blanca fronto-parietal (punta de flechas blancas) y polymicrogiria en la corteza frontal (flechas blancas). En la figura (b), se evidencia lisencefalia a nivel de la corteza frontal, insular y tèmpero-occipital bilateral (flechas blancas), mientras que la imagen (c) muestra dilatación del IV° ventrículo (estrella blanca), asociada a hipoplasia de ambos hemisferios cerebelosos (flechas).

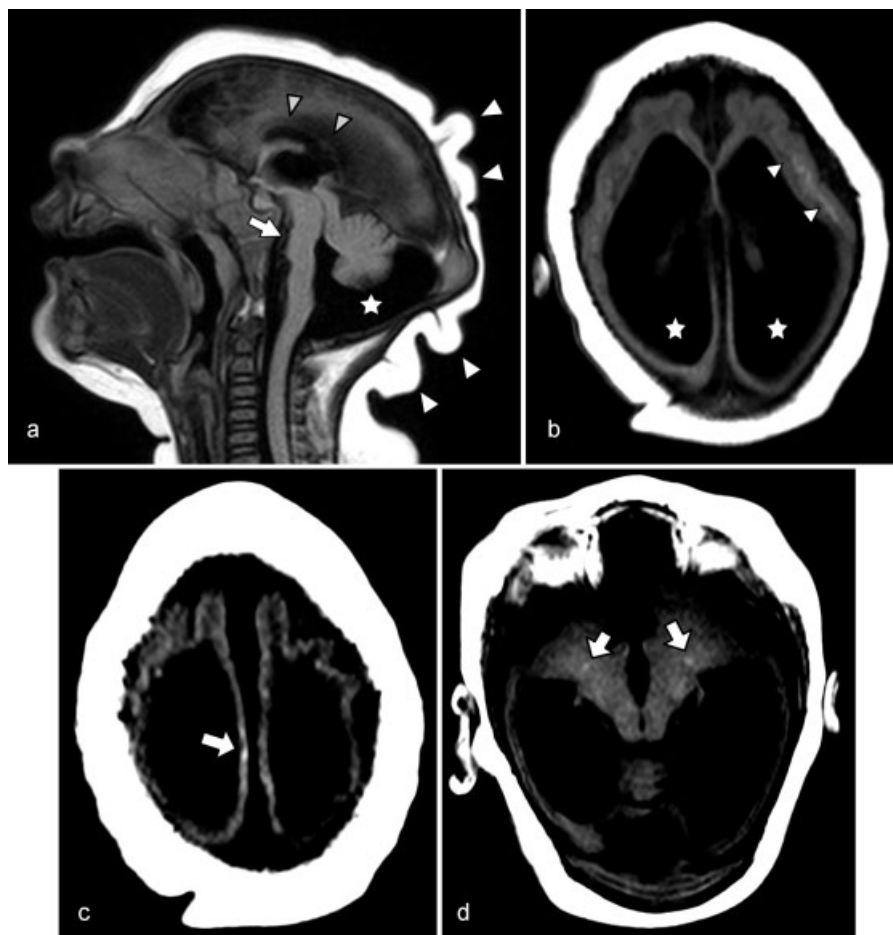


Fig. 2 Imágenes de RM en plano sagital potenciadas en T1. La imagen (a) muestra desproporción cráneo-facial asociada a microcefalia, disgenesia del cuerpo caloso (punta de flechas grises), megacisterna magna (estrella blanca), hipoplasia protuberancial (flecha blanca) y redundancia de pliegues cutáneos occipitales (punta de flechas blancas). En las imágenes en plano axial potenciadas en T1 (b), (c) y (d), se muestran áreas puntiformes hiperintensas de distribución cortical y subcortical a nivel frontal y parietal al igual que a nivel infratentorial, compatibles con calcificaciones (flechas blancas).

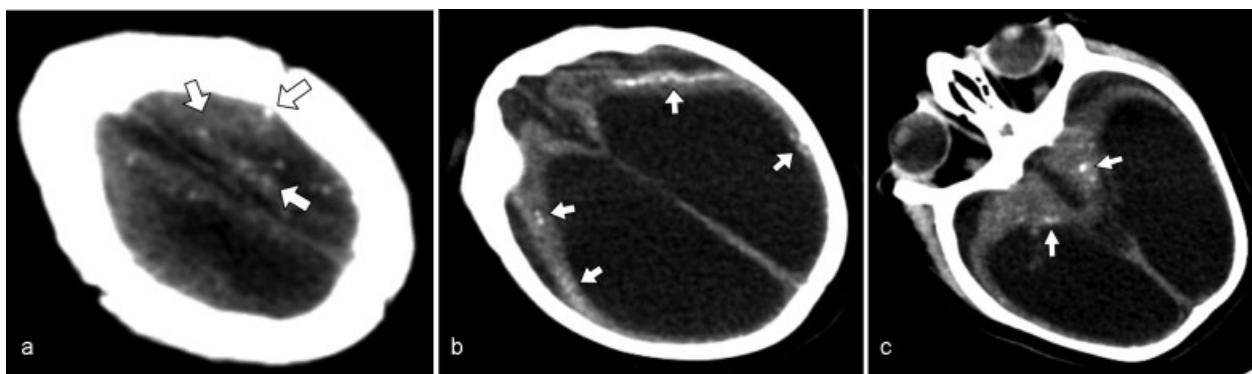


Fig. 3 En imágenes de tomografía computada en plano axial (a), (b) y (c) se observan múltiples calcificaciones corticales y subcorticales a nivel supra e infratentorial (flechas blancas), que se correlacionan con los hallazgos de las **►Figs 2b-d**.

El hallazgo neuroradiológico más frecuente de esa infección congénita es la microcefalia (94% de los casos), asociada al cabalgamiento de las suturas craneanas, prominencia de los huesos occipitales con *cutis verticis girata*.⁹ Al afectar el sistema nervioso central en su etapa de desarrollo, este virus produce pérdida del volumen cerebral a predominio fronto-parietal y atrofia generalmente asimétrica, con ventriculomegalia de moderada a severa, hallazgo que comúnmente se asocia a prominencia de las fisuras Silvianas e interhemisféricas.¹⁰ Como consecuencia de la atrofia, se puede producir el hundimiento parcial del cráneo, observándose además herniación de la grasa orbitaria hacia la bóveda craneana.⁸

Otro hallazgo característico son las calcificaciones cerebrales (del 88% al 100%), predominantemente puntiformes o lineales (aunque también pueden ser gruesas) distribuidas en la unión entre la sustancia gris y la sustancia blanca,⁸ a diferencia de las infecciones congénitas clásicas (Toxoplasma, Rubeola, Citomegalovirus, Herpes, VIH y Sífilis), donde predominan las calcificaciones periventriculares y corticales.⁸ También se han reportado pacientes con calcificaciones a nivel de los núcleos de la base y tálamo (29%–65%), periventriculares (14%–65%), en corteza cerebral (14%–25%) y región infratentorial (4%–18%),⁸ como se observó en el caso de nuestra paciente.

Las anomalías en el desarrollo cortical se describen en el 94% al 100% de los casos, correspondiendo comúnmente a agiria, lisencefalia, polimicrogiria y/o paquígiria, la cual es generalmente de distribución difusa y a predominio frontal, insular y parietal.^{9,10} Por último, pueden evidenciarse anomalías morfológicas del cuerpo calloso (disgenesia o hipoplasia), pseudoquistes periventriculares e hipoplasia del tronco (atrofia pontina más comúnmente) y cerebelo (entre el 27% y el 82% de los casos). Éste último hallazgo generalmente se asocia a megacisterna magna.^{9,10}

Se despiden cordialmente los autores.

Confidencialidad de los datos

Los autores declaran que han seguido los protocolos de su centro de trabajo sobre la publicación de datos de

pacientes y que todos los pacientes incluidos en el estudio, han recibido información suficiente y han dado su consentimiento informado por escrito para participar en dicho estudio.

Responsabilidades éticas

Protección de personas y animales. Los autores declaran que para esta investigación, no se han realizado experimentos en seres humanos ni en animales.

Confidencialidad de los datos. Los autores declaran que han seguido los protocolos de su centro de trabajo sobre la publicación de datos de pacientes.

Derecho a la privacidad y consentimiento informado. Los autores declaran que en este artículo no aparecen datos de pacientes.

Conflicto de intereses

Los autores del trabajo declaran no tener ningún conflicto de intereses, con excepción del Dr. Hernández Pinzón que declara como posible conflicto de interés ser revisor de la RAR.

Bibliografía

- 1 Ios S, Mallet HP, Leparc Goffart I, Gauthier V, Cardoso T, Herida M. Current Zika virus epidemiology and recent epidemics. *Med Mal Infect* 2014;44(07):302–307
- 2 Musso D. Zika Virus Transmission from French Polynesia to Brazil. *Emerg Infect Dis* 2015;21(10):1887
- 3 Bogoch II, Brady OJ, Kraemer MUG, et al. Potential for Zika virus introduction and transmission in resource-limited countries in Africa and the Asia-Pacific region: a modelling study. *Lancet Infect Dis* 2016;16(11):1237–1245
- 4 The History of Zika Virus. World Health Organization. Web site. Disponible en: <http://www.who.int/emergencies/zika-virus/history/en/>. (accedido mayo 2018)
- 5 Petersen LR, Jamieson DJ, Powers AM, Honein MA. Zika Virus. *N Engl J Med* 2016;374(16):1552–1563
- 6 Zika virus infection - Argentina and France. World Health Organization Web site. Disponible en: <http://www.who.int/csr/don/7-march-2016-zika-argentina-and-france/en/>. (accedido mayo 2018)
- 7 Infección por Virus Zika: recomendaciones para el abordaje comunicacional. Ministerio de Salud de Argentina Web site.

- Disponible en: <http://www.msal.gob.ar/images/stories/ryc/graficos/0000001017cnt-2017-01-11-abordaje-comunicacional-zika-final.pdf>. (accedido mayo 2018)
- 8 Ribeiro BNF, Muniz BC, Gasparetto EL, Ventura N, Marchiori E. Congenital Zika syndrome and neuroimaging findings: what do we know so far? *Radiol Bras* 2017;50(05):314-322
 - 9 Soares de Oliveira-Szejnfeld P, Levine D, Melo AS, et al. Congenital brain abnormalities and Zika virus: what the radiologist can expect to see prenatally and postnatally. *Radiology* 2016;281(01):203-218
 - 10 Ribeiro BG, Werner H, Lopes FPPL, et al. Central Nervous System Effects of Intrauterine Zika Virus Infection: A Pictorial Review. *Radiographics* 2017;37(06):1840-1850