

Tiburón esofágico

Esophageal Shark

M. P. Cassino¹ C. E. Capristo¹

¹Hospital Interzonal General de Agudos San Martín, La Plata, Buenos Aires, Argentina

Address for correspondence M. P. Cassino (e-mail: paulacassino@yahoo.com.ar).

Rev Argent Radiol 2019;83:183.

Se realiza esofagograma con bario a un paciente de 63 años de edad que consulta por disfagia progresiva y marcada pérdida de peso de seis meses de evolución.

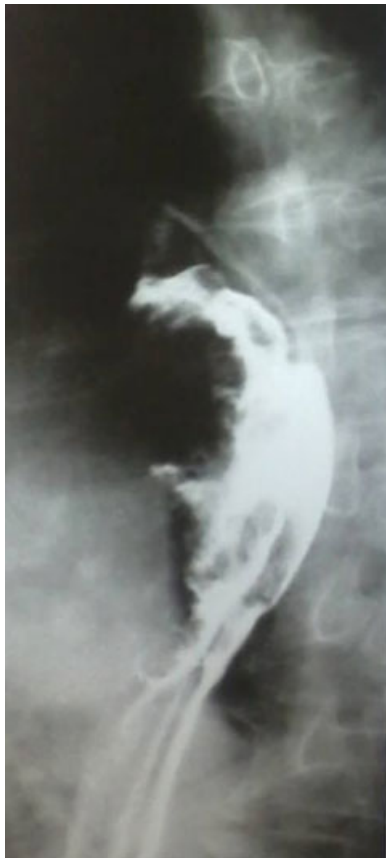


Fig. 1 Incidencia oblicua ampliada del tránsito esofágico baritado, donde se observa en el tercio medio del esófago una imagen exofítica y ulcerada que disminuye parcialmente su luz. Dicho hallazgo se correspondió con un adenocarcinoma de esófago. Esta imagen nos recuerda al gran tiburón blanco, con su mandíbula abierta y sus afilados dientes.



Fig. 2 Gran tiburón blanco en su hábitat natural.

received

August 1, 2017

accepted

November 9, 2017

DOI <https://doi.org/>

10.1055/s-0038-1639494.

ISSN 1852-9992.

Copyright © 2019, Sociedad Argentina de Radiología. Publicado por Thieme Revinter Publicações Ltda., Rio de Janeiro, Brazil. Todos los derechos reservados.

License terms

