




# Síndrome de Kiloh Nevin: Neuropraxia del nervio interóseo anterior post cirugía del manguito rotador

## *Kiloh Nevin Syndrome: Anterior Interosseous Nerve Neuropraxia Post Rotator Cuff Surgery*

María José Zubeldia<sup>1</sup> Maira Fernández<sup>1</sup> José Sánchez<sup>1</sup> Maximiliano Matteoda<sup>1</sup> Diego Quirós<sup>1</sup>  
Claudio Milicchio<sup>1</sup> Martin Filippa<sup>2</sup>

<sup>1</sup>Departamento de Diagnóstico por Imágenes, Imágenes MDQ, Mar del Plata, Buenos Aires, Argentina

<sup>2</sup>Servicio de Traumatología y Ortopedia, Clínica Pueyrredón, Mar del Plata, Buenos Aires, Argentina

Address for correspondence María José Zubeldia, Jujuy, 2176, Mar del Plata, Buenos Aires, Argentina (e-mail: mjzubeldia@hotmail.com).

Rev Argent Radiol 2021;85:78–80.

Estimados editores,

El síndrome de Kiloh Nevin fue descrito en 1952 por Leslie Gordon Kiloh y Samuel Nevin. Consiste en una neuropatía poco frecuente del nervio interóseo anterior (NIA). Ese nervio es una rama motora del nervio mediano, inerva los músculos pronador cuadrado (PC), flexor largo propio del pulgar (FLP), flexor profundo de los dedos índice y medio (FPDim), y articulaciones radiocubital distal, radiocarpiana y carpiana.<sup>1</sup>

Existen numerosas etiologías causantes de ese síndrome, compresiones extrínsecas, variantes anatómicas (músculo de Gantzer, arcada del flexor superficial de los dedos), traumatismos, tumores, síndrome compartimental.<sup>2</sup>

La resonancia magnética (RM) es útil para establecer el patrón denervatorio característico, establecer posibles causas y hacer diagnóstico diferencial de otras etiologías que puedan presentarse con clínica similar.

Debemos recordar que la neuropraxia es la más leve de las lesiones nerviosas. Consiste en la lesión de las vainas de mielina sin daño axonal, ocasionando interrupción funcional de su conducción. Se recupera semanas siguientes a la lesión.

En este reporte de caso, pretendemos ejemplificar los hallazgos imagenológicos en RM, haciendo una breve reseña de las consideraciones anatómicas de NIA.

Presentamos el caso de una paciente de 43 años, diabética, con antecedente de cirugía de manguito rotador izquierdo, que cuatro semanas después a la cirugía comenzó con dolor referido a la cara anterior del antebrazo y muñeca, constatando al examen físico imposibilidad de realizar la pinza digital y debilidad en la pronación.

Se realizó RM de muñeca en equipo de 1,5 Tesla con bobina Flex small de 4 canales, secuencias ponderadas en T1 y DP-FATSAT axial y coronal y DP-FATSAT sagital, evidenciándose hiperintensidad en DP-FATSAT de los músculos PC, FLP y, en menor medida, FPDim, compatible con patrón denervatorio por compromiso del NIA (►Figs. 1 y 2).

Considerando que durante el acto quirúrgico la paciente fue colocada en decúbito lateral derecho con el brazo izquierdo en tracción al cénit a 45° con 2 kg de peso durante aproximadamente 55 minutos y el inicio de los síntomas posteriormente a la cirugía, se interpretó el

received

August 3, 2020

accepted

October 14, 2020

published online

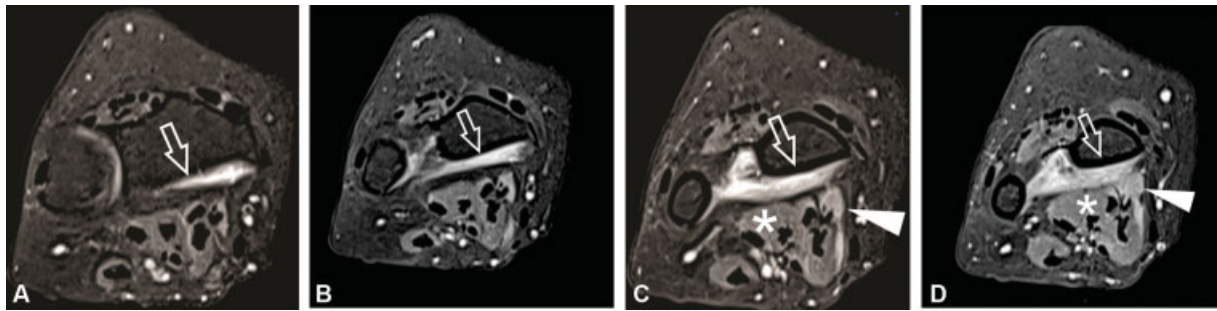
May 14, 2021

DOI <https://doi.org/10.1055/s-0040-1721348>.  
ISSN 1852-9992.

© 2021. Asociación Civil Sociedad Argentina de Radiología and Federación Argentina de Asociaciones de Radiología, Diagnóstico por Imágenes y Terapia Radiante. All rights reserved.

This is an open access article published by Thieme under the terms of the Creative Commons Attribution-NonDerivative-NonCommercial-License, permitting copying and reproduction so long as the original work is given appropriate credit. Contents may not be used for commercial purposes, or adapted, remixed, transformed or built upon. (<https://creativecommons.org/licenses/by-nc-nd/4.0/>)

Thieme Revinter Publicações Ltda., Rua do Matoso 170, Rio de Janeiro, RJ, CEP 20270-135, Brazil



**Fig. 1** Axiales STIR de muñeca evidenciando (A y B) hiperintensidad de señal del músculo pronador cuadrado (Flecha), (C y D) hiperintensidad flexor largo propio del pulgar (cabeza de flecha) y en menor medida del componente para el índice y dedo medio del músculo flexor profundo común de los dedos. Se marca con asterisco el músculo flexor profundo común de los dedos.

síndrome en relación a la compresión del vendaje del antebrazo, pudiendo existir, además, cierta coexistencia con algún grado de alteración nerviosa metabólica en relación a la diabetes de la paciente.

Se instauró tratamiento con corticoides, complejo vitamínico B y antineuríticos, remitiendo la sintomatología transcurridos cuatro meses.

El NIA nace del nervio mediano a 4-6 cm de la interlínea epicondílea humeral, a la altura de la unión de las dos cabezas del pronador redondo o cercano a la arcada del músculo flexor superficial (FSD). Se dirige distalmente sobre a la cara anterior de la membrana interósea del antebrazo donde da ramos para FLP y FPDim, termina en el PC, al que inerva en forma constante, finalmente da ramos para las articulaciones radiocubital distal, radiocarpiana y carpiana (► **Figura 3**). Pueden existir ramos comunicantes entre el NIA, mediano y nervio cubital ocasionando discretas variaciones en el patrón inervatorio. Esos son inconstantes y variables.<sup>3</sup> En nuestro caso, la escasa afectación del FPDim podría vincularse a esa contingencia.

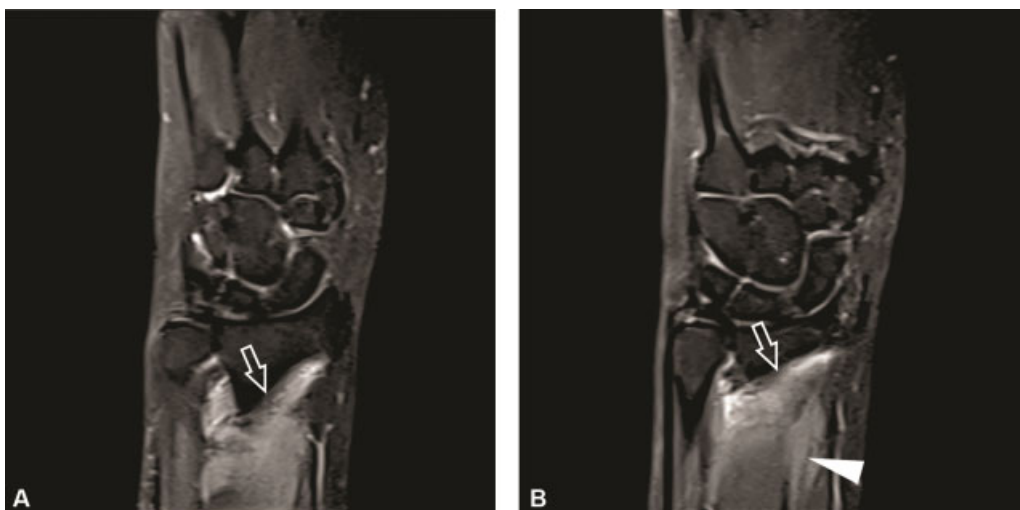
Es un síndrome poco frecuente, 1% de casos, con mayor incidencia en mujeres de 40 años, lo que puede deberse a cambios degenerativos que comienzan a presentarse a partir de esa edad y con trastornos hormonales.<sup>1,4</sup>

Clínicamente, se presenta con dolor referido al antebrazo o muñeca, parestesia o parálisis del FLP y FCDim, imposibilitando al paciente realizar la pinza digital. No existen trastornos sensitivos.<sup>2</sup> El síndrome puede ser completo, afectando al primer y segundo dedo, o incompleto, afectando a cualquiera de los dos dedos.<sup>1</sup>

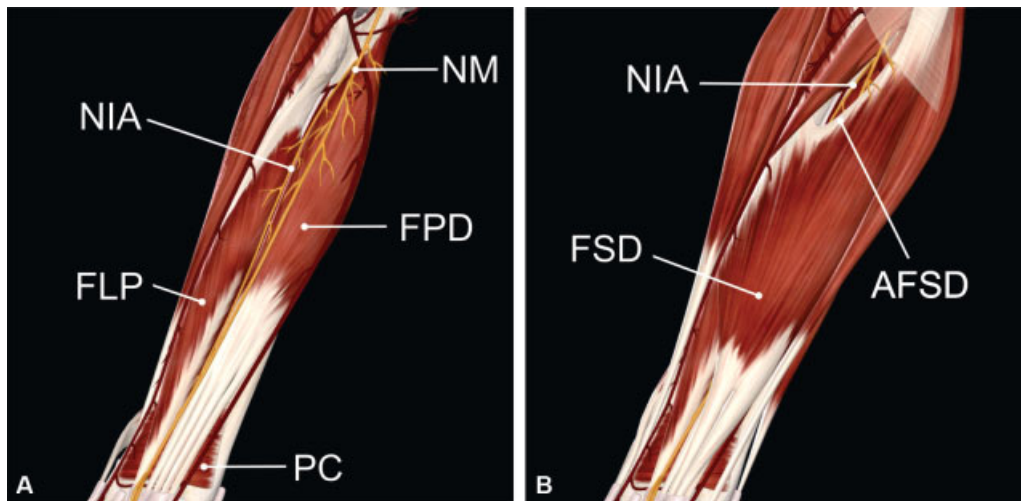
Es más incapacitante que el atrapamiento del nervio mediano en el túnel del carpo.<sup>5</sup>

Las etiologías pueden ser traumáticas (fracturas, lesiones penetrantes, venopunción, fijadores internos), síndrome compartimental, virales y neuropatía por compresión. El sitio más común de compresión del NIA es el borde tendinoso de la cabeza profunda del músculo pronador redondo. Otros sitios incluyen el borde proximal del arco del FSD, músculo de Gantzer (cabeza accesoria del músculo FLP), trombosis de arteria radial o cubital o bandas fibrosas.<sup>2</sup>

Las imágenes por RM tienen especial importancia en la evaluación diagnóstica del síndrome, identificando el patrón denervatorio de los músculos inervados por el NIA, con hiperintensidad de señal en secuencias ponderadas en T2 o STIR, asociándose a atrofia y remplazo graso en casos crónicos, el resto de los músculos del antebrazo se hallan conservados. Además, permite excluir posibles diagnósticos diferenciales como las roturas tendinosas, tenosinovitis



**Fig. 2** Coronal STIR de muñeca mostrando: (A) hiperintensidad de señal del músculo pronador cuadrado (flecha), (B) hiperintensidad de señal de los músculos pronador cuadrado (flecha) y flexor largo propio del pulgar (cabeza de flecha).



**Fig. 3** Diagrama anatómico de la localización y trayecto del NIA (de autoría propia). Se muestra: (A) NM: nervio mediano; FPD: flexor profundo común de los dedos; FLP: flexor largo propio del pulgar; PC: pronador cuadrado; (B) FSD: flexor superficial común de los dedos y arcada del flexor superficial común de los dedos (AFSD).

estenosantes o neuralgia amiotrófica (en la que hay asociadas lesiones de nervios de la cintura escapular).<sup>5,6</sup>

El plano axial es muy útil en la evaluación del nervio (grosor, intensidad y realce) y su relación con las estructuras adyacentes, a fin de establecer posibles etiologías.<sup>5</sup>

La RM muestra los cambios denervatorios en pocos días, mientras que la detección del daño nervioso electromiográficamente, tiene una latencia de dos a tres semanas, pudiendo no ser positivos o concluyentes.<sup>6</sup>

Así, la RM tiene un rol importante tanto en el diagnóstico diferencial y en la búsqueda de posibles etiologías, como en el diagnóstico temprano realizado sobre la base de edema persistente o en aumento y la degeneración lipomatosa progresiva, ayudando, además, al traumatólogo a valorar la respuesta al tratamiento conservador y a planificar el abordaje quirúrgico.

#### Responsabilidades éticas

**Protección de personas y animales.** Los autores declaran que para esta investigación no se han realizado experimentos en seres humanos ni en animales.

**Confidencialidad de los datos.** Los autores declaran que han seguido los protocolos de su centro de trabajo sobre la publicación de datos de pacientes.

#### Derecho a la privacidad y consentimiento informado.

Los autores declaran que en este artículo no aparecen datos de pacientes.

#### Conflicto de Intereses

Los autores declaran no tener ningún conflicto de intereses.

#### Referencias

- 1 Oliver Martín AE, Souza Bello R, Alemán Betancourt I. Parálisis del nervio interóseo anterior. Síndrome de Kevin-Kiloh. Presentación de un caso. *Rev Méd Electrón.* 2007;29(03):298–302
- 2 Akhondi H, Varacallo M. Anterior Interosseous Syndrome. In: *StatPearls* [Internet]. Treasure Island, FL: StatPearls Publishing; 2020. Disponible en: <https://www.ncbi.nlm.nih.gov/books/NBK525956/>
- 3 Riveros A, Olave E, Sousa-Rodrigues C. Nervio Interóseo Anterior: Trayecto, Distribución e Implicancias Clínicas. *Int J Morphol.* 2018;36(03):1079–1086
- 4 Cabrera Viltres N, Álvarez Placeres L, Román Salles Betancourt G, Espinosa Tejeda N, Bernal González M, Montes de Oca Chú C. Síndrome de atrapamiento del nervio interóseo anterior. *Rev Cuba Ortop Traumatol.* 2011;25(02):117–127
- 5 Ibarra Lúzar JI, Pérez Zorrilla E, Fernández García C, Fernández Ballesteros ML. Lesión del nervio interóseo anterior. Cuatro casos de etiología diversa. *Rehabilitación.* 2000;34(05):381–383
- 6 Roggenland D, Heyer CM, Vorgerd M, Nicolas V. [Nervus interosseus anterior syndrome (Kiloh-Nevin syndrome)—diagnosis with MRI]. *RoFo Fortschr Geb Rontgenstr Nuklearmed.* 2008;180(06):561–562