

Diseción aórtica: verdadero valor diagnóstico de la radiografía de tórax

Aortic dissection: True diagnostic value of thorax X-ray

María C. Scarpino*, Erika C. Bosch, Silvia A. Hak, Camila Ruiz-Moreno, Brenda A. Salvatierra, Jorge I. Parras y Augusto P. Bayol

Servicio de Diagnóstico por Imágenes, Instituto de Cardiología de Corrientes, Corrientes, Argentina

Resumen

Objetivo: Evaluar la capacidad diagnóstica de los signos radiológicos y su aplicabilidad para el diagnóstico de disección aórtica (DA). Establecer un valor de corte para el ensanchamiento mediastínico izquierdo en la DA y determinar su sensibilidad (S) y especificidad (E). **Método:** Se incluyeron 39 pacientes a los que se realizó angiotomografía de aorta torácica por sospecha clínica de DA, en un instituto cardiovascular de alta complejidad, del 1 de agosto de 2018 al 1 de febrero de 2019. Se realizaron radiografías de tórax de frente a todos los pacientes. **Resultados:** el 72% de los pacientes eran hombres. El promedio de edad fue de 63 años. La hipertensión arterial fue el factor de riesgo cardiovascular más común. El 43% de los pacientes tuvieron DA, el 76% fueron de tipo B. La media del ancho mediastínico máximo mostró una diferencia de 1,5 cm entre los pacientes con DA y sin DA. En cambio, la diferencia fue de 2 cm para el ancho mediastínico izquierdo. El ensanchamiento mediastínico máximo y del mediastino izquierdo fueron signos estadísticamente significativos; este último con muy buena capacidad diagnóstica (área bajo la curva: 0,84). Se calculó un punto de corte para el ancho mediastínico izquierdo de 5,39 cm (S: 82%; E: 77%). El ensanchamiento del botón aórtico, aorta ascendente/descendente o asimetría entre ambas también fueron signos estadísticamente significativos. **Conclusiones:** Los signos radiológicos para el diagnóstico de DA fueron validados. Se calculó un punto de corte para el ancho mediastínico izquierdo de 5,39 cm, con buena capacidad diagnóstica.

Palabras clave: Disección aórtica. Enfermedades aórticas. Radiografía. Diagnóstico por imágenes. Tomografía computada.

Abstract

Objective: To evaluate the diagnostic capacity of the radiological signs for aortic dissection (AD) and their applicability for the diagnosis, as well as to establish a cut-off value for left mediastinal width in AD and determine its sensitivity (S) and specificity (E). **Method:** From a high complexity cardiovascular institute, 39 patients were selected and chest X-rays were performed from August 1, 2018 to February 1, 2019. Selection criteria involved those who underwent computed tomography angiography of thoracic aorta for clinical suspicion of AD. **Results:** Within the sample, 72% were men (mean 63 years old), with hypertension as a most common risk factor. 43% of the patient had AD, 76% were type B. The mean maximum mediastinal width showed a difference of 1.5 cm between patients with AD and those without it. In contrast, the difference was 2 cm for the left mediastinal width. Maximum mediastinal width and left mediastinal width were statistically significant signs. Left mediastinal width presented good diagnostic capacity (area under the curve: 0.84). Cut-off point of 5.39 cm for the left mediastinal width was calculated (S: 82%; E: 77%). Finally, widening of the aortic knob, ascending/descending aorta or asymmetry between both showed to be statistically significant signs. **Conclusions:** Radiological signs for the diagnosis of AD was validated. Also, a cut-off point for the left mediastinal width of 5.39 cm was found with a very good diagnostic capacity.

Keywords: Aortic dissection. Aortic diseases. Radiography. Diagnostic imaging. Computed tomography.

Correspondencia:

*María C. Scarpino
E-mail: scarpinocarla@gmail.com

Fecha de recepción: 24-09-2019
Fecha de aceptación: 20-12-2020
DOI: 10.24875/RAR.M22000009

Disponible en internet: 04-04-2022
Rev Argent Radiol. 2022;86(1):23-29
www.rardigital.org.ar

1852-9992 / © 2020 Sociedad Argentina de Radiología (SAR) y Federación Argentina de Asociaciones de Radiología, Diagnóstico por Imágenes y Terapia Radiante (FAARDIT). Publicado por Permanyer. Éste es un artículo open access bajo la licencia CC BY-NC-ND (<https://creativecommons.org/licenses/by-nc-nd/4.0/>).

Introducción

La disección aórtica (DA) aguda es una emergencia médica potencialmente mortal asociada con altas tasas de morbilidad y mortalidad. La incidencia estimada de DA es de 5-30 casos por millón de personas por año en todo el mundo, con una incidencia anual de 3-4 por 100.000 personas en el Reino Unido y los Estados Unidos, lo que la convierte en la enfermedad aguda más común de la aorta¹⁻⁵. Se trata de una situación clínica crítica cuyo pronóstico suele depender de un diagnóstico certero y rápido, así como de la instauración temprana de su tratamiento.

En los últimos 20 años se han desarrollado nuevos métodos para la obtención de imágenes (angiografía por tomografía computada [angio-TC], resonancia magnética, ecografía cardiovascular y angiografía), que han aumentado la posibilidad de examinar la aorta con más detalle que utilizando la radiografía (Rx) de tórax. La angio-TC tiene una precisión excelente para el diagnóstico de la luz falsa y la luz verdadera, así como para la localización y la extensión de la DA, siendo una alternativa muy válida para la valoración inicial de los pacientes con sospecha de DA⁶.

Sin embargo, en la mayoría de los centros, la Rx de tórax sigue siendo la modalidad de imagen inicial y la más accesible para realizar cuando se plantea la sospecha de DA. No solo puede mostrar signos compatibles, sino también apoyar la necesidad de realizar otra prueba de imagen para confirmar el diagnóstico o identificar otras causas de dolor torácico.

Los signos radiográficos clásicamente descritos que sugieren DA son el borramiento o el ensanchamiento del botón aórtico, una distancia mayor de 6 mm entre una calcificación intimal y el contorno externo de la pared aórtica, el ensanchamiento mediastínico máximo, el ensanchamiento del mediastino izquierdo y el ensanchamiento de la aorta ascendente o descendente, o una asimetría entre ambas^{7,8}.

La anchura mediastínica media según la literatura⁹ es de 6,31 cm.

La separación entre la calcificación intimal y el contorno externo aórtico mayor de 6 mm es un signo muy referido en la literatura, aunque muy poco específico¹⁰.

Otros hallazgos radiográficos que respaldan el diagnóstico de DA son el derrame pleural (generalmente izquierdo), el derrame pericárdico y la desviación de la tráquea a la derecha^{8,11}.

Uno de los objetivos primarios de este trabajo es evaluar la capacidad diagnóstica de los signos

radiológicos clásicamente descritos (borramiento o ensanchamiento del botón aórtico, distancia mayor de 6 mm entre una calcificación intimal y el contorno externo de la pared aórtica, ensanchamiento mediastínico máximo, ensanchamiento del mediastino izquierdo, ensanchamiento de la aorta ascendente o descendente, o asimetría entre ambas, derrame pleural [generalmente izquierdo], derrame pericárdico, desviación de la tráquea a la derecha) y su aplicabilidad a nuestra población para el diagnóstico de DA en relación con los hallazgos de la angio-TC (método de referencia).

En la literatura se encuentran numerosos trabajos que describen los signos radiológicos observados en la DA. Sin embargo, los puntos de corte y la sensibilidad (S) y la especificidad (E) de estos tienen una gran variabilidad^{8,10}.

Si bien la medición del ancho mediastínico máximo ha sido el criterio más utilizado a lo largo del tiempo para el diagnóstico de DA, se logra una mejor especificidad con el uso del ancho mediastínico izquierdo^{8,10}. Por este motivo, otro objetivo primario del trabajo es establecer un valor de corte para el ensanchamiento mediastínico izquierdo en la DA aplicable a nuestra población y determinar su sensibilidad y especificidad.

Un objetivo secundario del trabajo es establecer los factores de riesgo cardiovasculares en la población estudiada (hipertensión arterial, diabetes, dislipidemia, tabaquismo) y su distribución en porcentajes.

Método

Tipo de estudio

Estudio observacional, analítico, transversal.

Muestra

Se incluyeron 39 pacientes a los que se realizó angio-TC de aorta torácica por sospecha clínica de DA: dolor torácico intenso, de comienzo súbito, de carácter desgarrante, de tipo pulsátil, migratorio siguiendo el sentido de la disección, localizado en la cara anterior del tórax, el cuello y la mandíbula cuando la DA está en la aorta proximal, o localizado en la zona interescapular y el abdomen si la DA es distal, acompañado de déficit de pulsos, signos de *shock* cardiogénico (con presión arterial conservada o alta, o con desarrollo de insuficiencia valvular aórtica aguda, o hemopericardio con taponamiento cardiaco, o extensión del colgajo de

disección a arterias coronarias con infarto agudo de miocardio, o evolución a dilatación aneurismática aguda del falso lumen, complicado con rotura y hemotórax o hemoperitoneo, según el sitio de complicación), en un instituto cardiovascular de alta complejidad, centro de derivación imagenológico y quirúrgico, durante el periodo entre el 1 de agosto de 2018 y el 1 de febrero de 2019¹².

Todos los pacientes contaban con Rx de tórax de frente en bipedestación o posición sentada. En un estudio en que se evaluó la precisión diagnóstica de la Rx simple de tórax de frente realizada en la cama del paciente en comparación con la Rx de tórax en bipedestación, no se vio afectada su sensibilidad para el diagnóstico de enfermedad aórtica⁸.

El número de pacientes sin y con DA se confirmó mediante angio-TC de aorta.

Criterios de inclusión

Pacientes mayores de 18 años con sospecha clínica de DA a quienes se realizó angio-Tc de aorta torácica y Rx de tórax de frente en nuestra institución, con consentimiento informado para formar parte de este estudio.

Criterios de exclusión

- Pacientes con estudios incompletos o con una técnica inadecuada en relación con el protocolo establecido de angio-TC de aorta.
- Pacientes con Rx de tórax con mala técnica radiológica que dificulta su interpretación diagnóstica y la correcta valoración de los signos radiológicos.
- Pacientes que consultaron por trauma.

Protocolo de adquisición de angio-TC de aorta

El estudio se llevó a cabo en un tomógrafo Siemens Somatom Definition Edge Dual Energy de 128 canales con protocolo de angio-TC de aorta con bomba de inyección de contraste de doble cabezal.

Se realizó venoclisis periférica mediante Abbocath 18 a 20. Posteriormente se localizó la zona a estudiar, sin contraste intravenoso, con un campo de visión de 36 cm, miliamperaje automático para proporcionar la dosis necesaria a cada paciente (entre 100 y 500 mA) y 120 kV, corte de 0,625 mm y rotación de tubo de 0,28 segundos. El sentido de la exploración fue caudo-cranial, en apnea inspiratoria.

Se realizó un protocolo de adquisición denominado Test Bolus para poder visualizar la llegada del medio de contraste a la altura de la aorta ascendente. Posteriormente se inyectó un bolo de 50-70 ml (hasta 2 ml/kg) de medio de contraste yodado, por vía intravenosa, seguido de un bolo de solución salina (50% del medio de contraste).

El posprocesamiento de los datos se realizó en la estación de trabajo de Siemens Syngovia con *software* de análisis vascular.

Protocolo de realización de Rx de tórax de frente

Pacientes en bipedestación, telerradiografía de tórax de frente en proyección posteroanterior, a 1,8 m de distancia tubo-película, en apnea inspiratoria, con 75 kV y 200 mA, y un tiempo de exposición aproximado de 40 décimas de segundo, ajustado al hábito constitucional del paciente. Se utilizó un equipo de rayos X General Electric Silhouette VR. En los pacientes que no podían permanecer en posición de bipedestación, se realizó en posición sentada a 90° en proyección anteroposterior, a 1,2 metros de distancia tubo-película, con un equipo de rayos X Philips MobileDiagnost WDR.

Posprocesamiento de imágenes

Los signos radiológicos analizados fueron:

- Ancho mediastínico máximo: definido por la distancia máxima del borde lateral derecho al borde lateral izquierdo del mediastino superior a nivel del botón aórtico (Figs. 1 y 2).
- Ancho mediastínico izquierdo: definido por la distancia máxima tomada desde la línea media de la tráquea al borde lateral izquierdo del mediastino a nivel del cayado aórtico (Figs. 1 y 2).
- Distancia entre una calcificación intimal y el contorno externo de la pared aórtica mayor de 6 mm (Fig. 3).
- Borramiento o ensanchamiento del botón aórtico, evaluado subjetivamente.
- Ensanchamiento de la aorta ascendente o descendente, o marcada asimetría entre los diámetros de estas dos.
- Derrame pleural izquierdo.
- Derrame pericárdico.
- Desviación de la tráquea a la derecha.

Todas las angio-TC y Rx de tórax fueron analizadas de manera independiente y cegadas de los datos clínicos y del diagnóstico definitivo por un médico cardiólogo del servicio de diagnóstico por imágenes,

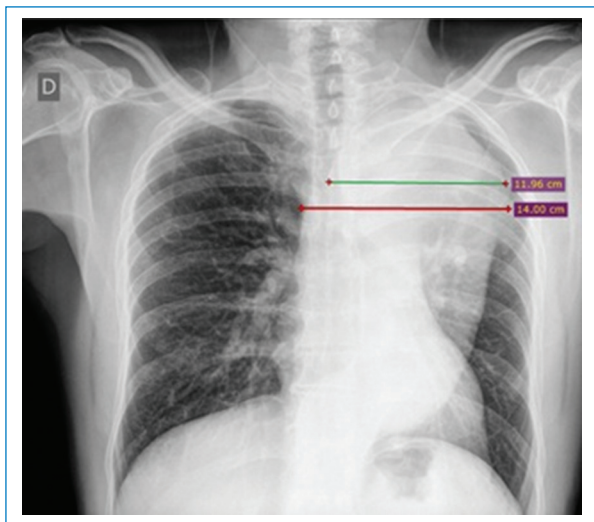


Figura 1. Medición del ancho mediastínico máximo (línea roja) con un valor de 14 cm y del ancho mediastínico izquierdo (línea verde) con un valor de 11,96 cm en la radiografía de tórax de frente. Paciente varón de 48 años con disección aórtica tipo B.

subespecialista en imágenes cardiovasculares, con 12 años de experiencia.

El diagnóstico tomográfico de DA se realizó teniendo en cuenta los siguientes criterios: presencia de colgajo de disección, desplazamiento interno de las calcificaciones de la íntima, colgajo de la íntima visible, evaluación de la presencia de complicaciones (rotura hacia mediastino-pleura-pericardio, extensión y compromiso de ramas principales). Se clasificó la DA, según los criterios de Stanford, en tipo A (con involucro de la aorta ascendente) o tipo B (distal a la arteria subclavia izquierda)

Análisis estadístico

En el análisis estadístico se utilizaron frecuencias o porcentajes para describir las variables cualitativas categóricas, y medias y desvío estándar para las variables cuantitativas.

Resultados

Se evaluaron 39 pacientes, el 28% mujeres ($n = 11$) y el 72% hombres ($n = 28$), con un promedio de edad de 63 años (rango: 26 a 87 años) (Fig. 4).

La hipertensión arterial fue el factor de riesgo cardiovascular que se presentó con mayor frecuencia en la población estudiada, en el 94% ($n = 37$) del total de los pacientes estudiados, seguida de la dislipidemia en el 38% ($n = 15$), el tabaquismo en el 33% ($n = 13$) y por último la diabetes en el 15% ($n = 6$) (Fig. 5)

El 43% ($n = 17$) de los 39 pacientes tuvieron DA, de las cuales el 76% ($n = 13$) fueron tipo B (Fig. 6).

La media de edad en los pacientes con DA fue de 56 años, mientras que para aquellos sin DA fue de 67 años (Tabla 1).

Las mediciones del aumento del ancho mediastínico máximo y del ancho mediastínico izquierdo fueron estadísticamente significativas ($p = 0,027$ y $p = 0,0001$, respectivamente, según la prueba U de Mann-Whitney) para el diagnóstico de DA (Tabla 2).

Se calculó una media para el ancho mediastínico máximo de 9,6 cm y para el ancho mediastínico izquierdo de 7 cm en pacientes con DA. En los pacientes sin DA, la media del ancho mediastínico máximo fue de 8,1 cm y la del ancho mediastínico izquierdo de 5 cm (Tabla 3).

El ensanchamiento del botón aórtico se evidenció en el 36% de los pacientes sin DA y en el 64% de los pacientes con DA. El ensanchamiento de la aorta ascendente o descendente, o la asimetría entre ambas, se observó en el 33,3% de los pacientes sin DA y en el 66,7% de los pacientes con DA. Ambos fueron signos estadísticamente significativos ($p = 0,001$ y $p = 0,0001$, respectivamente) (Tabla 4).

Por otro lado, el derrame pleural izquierdo ($p = 0,315$), el desplazamiento de las calcificaciones parietales a una distancia mayor de 6 mm ($p = 0,216$) y la desviación de la tráquea a la derecha ($p = 0,361$) no fueron estadísticamente significativos para el diagnóstico (Tabla 4).

Se calculó el área bajo la curva ROC (*Receiver Operating Characteristic*) para el ancho mediastínico izquierdo, con un resultado de 0,84, lo que determina una buena capacidad diagnóstica del signo; hallazgo estadísticamente significativo ($p < 0,001$). El área bajo la curva para el ancho mediastínico máximo fue de 0,70 (Fig. 7).

Por último, se estableció un punto de corte (mediante el índice de Youden) del ancho mediastínico izquierdo de 5,39 cm para el diagnóstico de DA en la población estudiada, con una sensibilidad del 82% y una especificidad del 77%. Otro punto de corte con mayor sensibilidad (94%), aunque con menor especificidad (63%), es el de 4,9 cm. Intervalos de confianza de 95%: 7,01 mm (6,13-7,89) para el punto de corte entre 4,9 y 5,39.3

Discusión

Los pacientes con DA tuvieron una media de 11 años menos que los pacientes sin DA.

La media del ancho mediastínico máximo mostró una diferencia de 1,5 cm entre los pacientes con DA y los que no tenían DA. En cambio, la diferencia fue de 2 cm para el ancho mediastínico izquierdo.

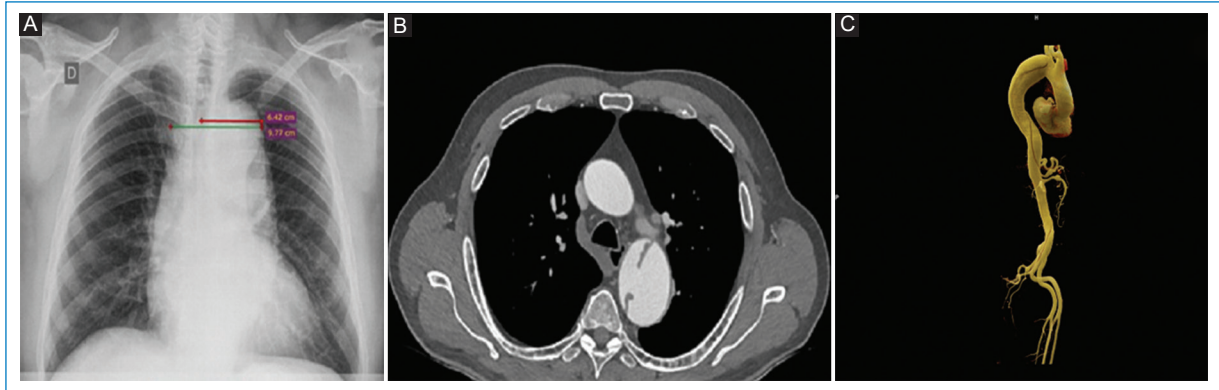

Figura 2. Mediastino ensanchado en un paciente varón de 61 años con disección aórtica tipo B. Ancho mediastínico máximo: 9,77 cm. Ancho mediastínico izquierdo: 6,42 cm. **A:** correlación en la radiografía de tórax de frente. **B:** angio-TC, corte axial. **C:** reconstrucción VRT.

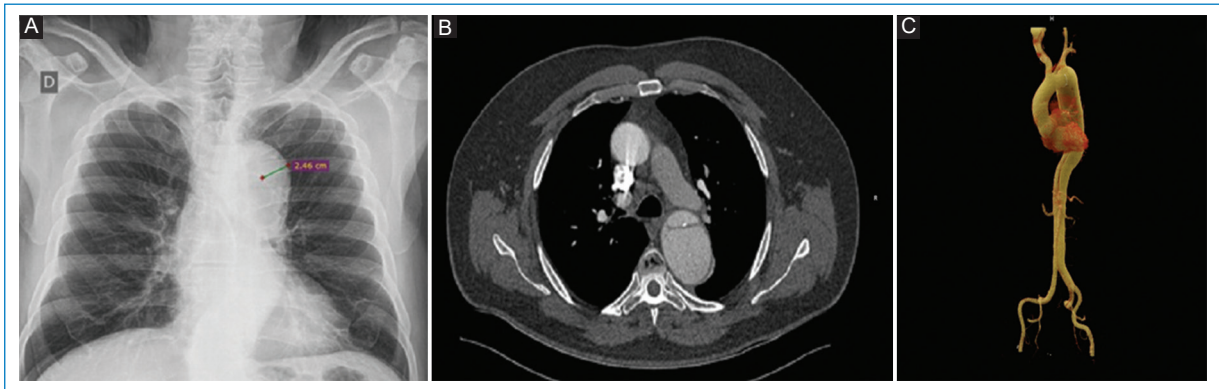


Figura 3. Desplazamiento de las calcificaciones aórticas mayor de 6 mm en un paciente varón de 69 años con disección aórtica tipo B. **A:** en la radiografía de tórax de frente. **B:** angio-TC, corte axial. **C:** reconstrucción VRT.

Dentro de los signos radiológicos que avalan el diagnóstico de DA, la medición del ensanchamiento mediastínico máximo y el ancho mediastínico izquierdo mostraron ser estadísticamente significativos.

En la literatura se encuentra un valor de corte para el ancho mediastínico máximo entre 7,3 y 9,4 cm, con una sensibilidad del 64-90% y una especificidad del 80-88,3%⁸⁻¹⁰. Si bien la medición del ancho mediastínico máximo ha sido el criterio más utilizado a lo largo del tiempo para el diagnóstico de DA, se logra una mejor especificidad con el uso del ancho mediastínico izquierdo (S: 76-90%; E: 65-90%), con valores de corte entre 4,9 y 5,4 cm⁸⁻¹⁰. En este trabajo se estableció un punto de corte para el ancho mediastínico izquierdo en la población estudiada de 5,39 cm (S: 82%; E: 77%). No obstante, otro punto de corte con más alta

sensibilidad, aunque menor especificidad (S: 94%; E: 63%), fue de 4,9 cm, y puede aplicarse según criterio del médico tratante en cada paciente en particular. Esta medición mostró buena capacidad diagnóstica (área bajo la curva: 0,84), hallazgo que fue estadísticamente significativo ($p < 0,001$), en comparación con el ancho mediastínico máximo (área bajo la curva: 0,70). Estos resultados coinciden con la literatura actual, siendo ya conocida la mejor capacidad diagnóstica del ancho mediastínico izquierdo con respecto al ancho mediastínico máximo.

Por otro lado, el ensanchamiento del botón aórtico, así como el ensanchamiento de la aorta ascendente o descendente, o la evidencia de asimetría entre los diámetros de ambas, mostraron también ser signos estadísticamente significativos para el diagnóstico.

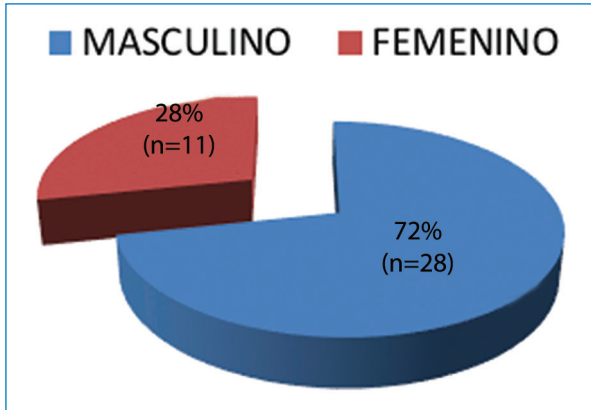


Figura 4. Distribución por sexo.

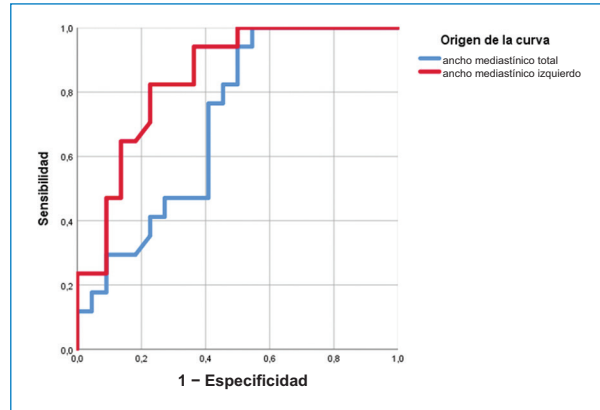


Figura 7. Área bajo la curva para el ancho mediastínico 1 - especificidad.

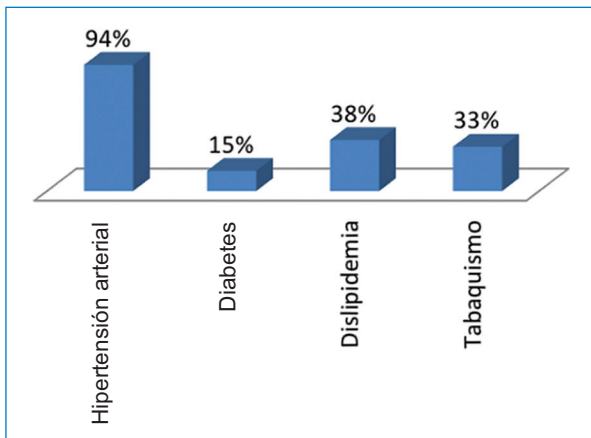


Figura 5. Factores de riesgo cardiovasculares en la población estudiada.

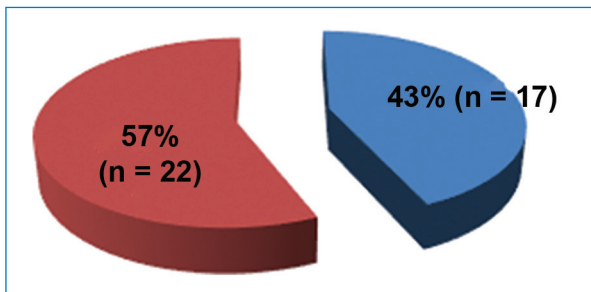


Figura 6. Eventos de disección aórtica observados en la población estudiada.

Los demás signos radiológicos (derrame pleural izquierdo, desviación de la tráquea a la derecha y desplazamiento de las calcificaciones de la pared aórtica) no fueron estadísticamente significativos, por lo que su

Tabla 1. Media de edad en pacientes con y sin disección aórtica

	Disección	n	Media	Desviación	Error promedio
Edad (años)	Sí	17	56,18	12,749	3,092
	No	22	67,55	12,204	2,602

Tabla 2. Significación estadística: cálculo de Mann-Whitney, valor de p, ancho mediastínico máximo y ancho mediastínico izquierdo en disección aórtica

	Ancho mediastínico máximo	Ancho mediastínico izquierdo
U de Mann-Whitney	109,500	58,500
W de Wilcoxon		311,500
Z	-2,195	-3,640
Significación asintótica (bilateral)	0,028	0,0001
Significación exacta [2*(sig. unilateral)]	0,027	0,0001

presencia o ausencia no se consideró diagnóstica ante la sospecha de DA. Así, por ejemplo, el aparente desplazamiento de una calcificación de la íntima puede ser un artefacto producido por una calcificación en la parte anterior del arco aórtico proyectado sobre la aorta descendente.

Dentro de las limitaciones del estudio cabe mencionar que fue realizado en un único centro y con un bajo

Tabla 3. Valores de media de ancho mediastínico máximo y ancho mediastínico total en pacientes con y sin disección aórtica

	Disección	n	Media	Desviación	Error promedio
Ancho mediastínico máximo (cm)	Sí	17	9,6729	2,04437	0,49583
	No	22	8,1000	2,20300	0,46968
Ancho mediastínico izquierdo (cm)	Sí	17	7,0106	1,79277	0,43481
	No	22	5,0691	1,17270	0,25002

Tabla 4. Significación estadística de los signos radiológicos

	Sin disección	Con disección	p (χ^2 de Pearson)
Derrame pleural izquierdo	70%	30%	0,315
Ensanchamiento de botón aórtico	36%	64%	0,001
Ensanchamiento de aorta ascendente o descendente, o asimetría entre ambas	33,3%	66,7%	0,0001
Desplazamiento de calcificaciones	41,7%	58,3%	0,216
Desviación de la tráquea a la derecha	46,2%	53,8%	0,361

número de pacientes. Otra limitación es la variabilidad de la calidad y vista radiográfica, que podría haber influido en la evaluación y la medición precisas de los parámetros. Esto sería particularmente problemático con la técnica radiográfica de tórax anteroposterior en posición sentada a 90°, ya que podría ser difícil mantener la misma distancia foco-película.

Conclusiones

Los signos radiológicos clásicamente descritos para el diagnóstico de DA fueron validados para el grupo de pacientes estudiados.

Hubo diferencias estadísticamente significativas en las medidas del ancho mediastínico máximo y el ancho mediastínico izquierdo entre los pacientes que tenían DA y los que no la tenían.

Se calculó un punto de corte para el ancho mediastínico izquierdo de 5,39 cm, con una sensibilidad del 82% y una especificidad del 77%, medición que presentó muy buena capacidad diagnóstica para la DA.

Financiamiento

Los autores declaran no tener financiamiento alguno.

Conflictos de intereses

Los autores declaran no tener ningún conflicto de intereses.

Responsabilidades éticas

Protección de personas y animales. Los autores declaran que para esta investigación no se han realizado experimentos en seres humanos ni en animales.

Confidencialidad de los datos. Los autores declaran que han seguido los protocolos de su centro de trabajo sobre la publicación de datos de pacientes.

Derecho a la privacidad y consentimiento informado. Los autores han obtenido el consentimiento informado de los pacientes y/o sujetos referidos en el artículo. Este documento obra en poder del autor de correspondencia.

Bibliografía

- Khan IA, Nair CK. Clinical, diagnostic, and management perspectives of aortic dissection. *Chest*. 2002;122:311-28.
- Kamalakkannan D, Rosman HS, Eagle KA. Acute aortic dissection. *Crit Care Clin*. 2007;23:779-800.
- Alvarado C, Guzmán F, Vargas F, Barragán R, Arias CA. Síndromes aórticos agudos. *Rev Colomb Cardiol*. 2013;20:114-21.
- Thrumurthy SG, Karthikesalingam A, Patterson BO, Holt PJE, Thompson MM. The diagnosis and management of aortic dissection. *BMJ*. 2011;344:d8290.
- McMahon MA, Squirrel CA. Multidetector CT of aortic dissection: a pictorial review. *Radiographics*. 2010;30:445-60.
- Zamorano JL, Pérez de Isla L, González R, Almería C, Rodrigo JL. Diagnóstico por imagen en el síndrome aórtico agudo. *Rev Esp Cardiol*. 2003;56:498-508.
- Contreras ZE, Zuluaga MSX, Gómez Mesa JE, Ocampo Duque V, Urrea Zapata CA. Disección aórtica: estado actual. *Rev Costarr Cardiol*. 2009;11:19-27.
- Kodolitsch Y, von Nienaber CA, Dieckmann C, Schwartz AG, Hofmann T, Brekenfeld C, et al. Chest radiography for the diagnosis of acute aortic syndrome. *Am J Med*. 2004;116:73-7.
- Gleeson CE, Spedding RL, Harding LA, Caplan M. The mediastinum — is it wide? *Emerg Med J*. 2001;18:183-5.
- Lai V, Tsang WK, Chan WC, Yeung TW. Diagnostic accuracy of mediastinal width measurement on posteroanterior and anteroposterior chest radiographs in the depiction of acute nontraumatic thoracic aortic dissection. *Emerg Radiol*. 2012;19:309-15.
- Fishe ER, Stern EJ, Godwin JD II, Otto CM, Johnson JA. Acute aortic dissection: typical and atypical imaging. *Radiographics*. 1994;14:1263-71.
- Zamorano JL, Mayordomo J, Evangelista A, San Román JA, Bñuelos C, Gil Aguado M. Guías de práctica clínica de la Sociedad Española de Cardiología en enfermedades de la aorta. *Rev Esp Cardiol*. 2000;53:531-41.