

Metástasis en sitio infrecuente: carcinoma de ovario como fuente primaria

Infrequent site metastasis: Ovarian carcinoma as primary source

César Zabaleta^{1*}, Ángela Neira¹, Gloria A. Estévez¹ y Ana M. Martínez²

¹Servicio de Diagnóstico por Imágenes; ²Servicio de Anatomía Patológica. Hospital Español, Ciudad Autónoma de Buenos Aires, Argentina

Estimados editores:

El cáncer de ovario es la séptima neoplasia maligna en mujeres en los países desarrollados y el de mayor letalidad, y ha registrado escasos progresos en los resultados terapéuticos en las últimas tres décadas^{1,2}.

Alrededor del 70% de las pacientes con cáncer de ovario presentan enfermedad diseminada en el momento del diagnóstico. Por lo tanto, el papel del médico especialista de diagnóstico por imágenes es indagar por metástasis en sitios frecuentes e infrecuentes cuando se trate de una patología neoplásica, ya que ello ayudará a determinar el estadio, el tratamiento y el pronóstico.

Presentamos el caso de una mujer de 87 años que ingresó al servicio de urgencias por dolor intermitente en el flanco izquierdo que se acentuaba sobre una hernia de Spiegel de reciente diagnóstico, náuseas de 7 días de evolución, sin fiebre asociada. Antecedentes de hipertensión arterial, diabetes *mellitus* tipo 2, fibrilación auricular, hipotiroidismo y trombosis venosa profunda. Se realizaron hemograma, uroanálisis y pruebas de función renal, todas ellas sin hallazgos significativos, y una ecografía abdominal y de pared abdominal que informó solución de continuidad en flanco izquierdo e imagen nodular de aspecto mixto.

Dados los hallazgos ecográficos, se realizó una tomografía computada abdominal y pélvica, en la que se observaron una solución de continuidad de 22 mm en el flanco izquierdo (Fig. 1) y una imagen ovalada ligeramente edematizada (Fig. 2). En la cavidad pelviana se observó una imagen líquida de aspecto quístico de

91 × 87 × 81 mm, dependiente de anexo derecho (Fig. 3). Durante su internación, la paciente persistió con dolor a nivel referido y fue llevada a laparotomía exploratoria, en la que se halló un tumor abscedado sobre la aponeurosis del músculo oblicuo izquierdo, del que se tomaron muestras para anatomía patológica, y se drenó y corrigió la solución de continuidad en el acto quirúrgico. Se amplió el estudio microscópico con marcadores tumorales CA 125 y CA 19-9, que fueron positivos para metástasis de carcinoma primario de ovario

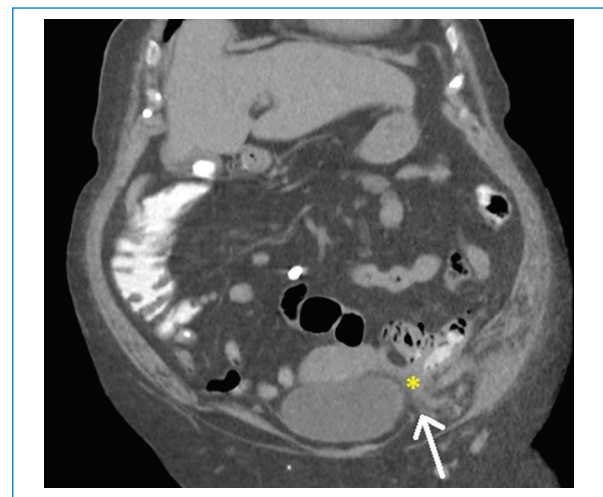


Figura 1. Tomografía computada de abdomen y pelvis con contraste oral, en la que se observa solución de continuidad de la pared abdominal de 22 mm a nivel del flanco izquierdo (flecha), correspondiente a hernia de Spiegel, y protrusión de imagen con densidad de partes blandas (asterisco).

Correspondencia:

*César Zabaleta

E-mail: cesarzabaleta@hotmail.com

1852-9992 / © 2020 Sociedad Argentina de Radiología (SAR) y Federación Argentina de Asociaciones de Radiología, Diagnóstico por Imágenes y Terapia Radiante (FAARDIT). Publicado por Permanyer. Éste es un artículo *open access* bajo la licencia CC BY-NC-ND (<https://creativecommons.org/licenses/by-nc-nd/4.0/>).

Fecha de recepción: 23-03-2020

Fecha de aceptación: 11-06-2020

DOI: 10.24875/RAR.M22000008

Disponible en internet: 04-04-2022

Rev Argent Radiol. 2022;86(1):67-69

www.rardigital.org.ar

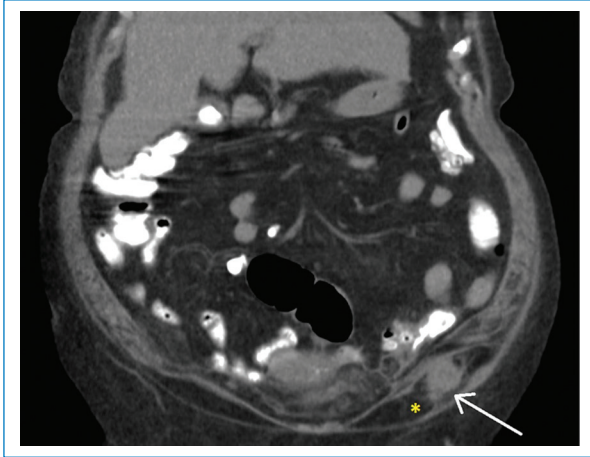


Figura 2. Tomografía computada de abdomen y pelvis con contraste oral, en la que se observa una imagen ovalada sólida, con densidad de partes blandas ligeramente edematizada (flecha) y rarefacción de la grasa perilesional (asterisco).

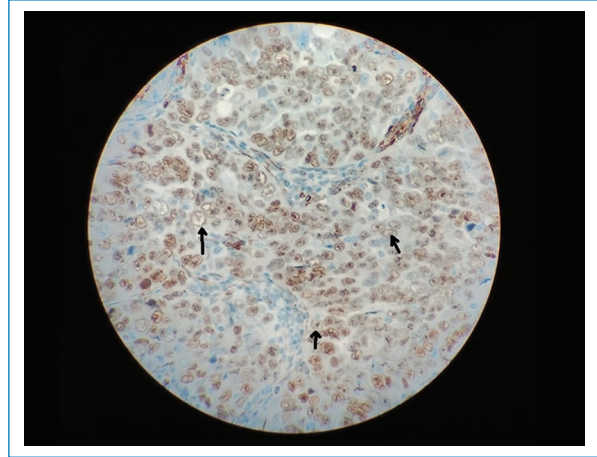


Figura 4. Imagen anatomopatológica que muestra infiltración neoplásica compuesta por células con citoplasma amplio eosinófilo con núcleos vesiculosos (flechas).

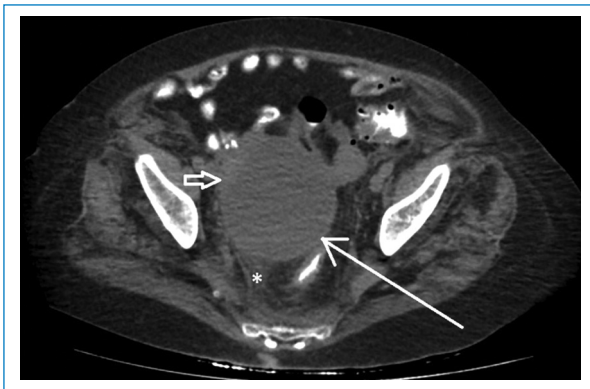


Figura 3. Tomografía computada de abdomen y pelvis con contraste oral, en la que se observa una imagen líquida de aspecto quístico en anexo derecho que mide 91 × 87 × 81 mm (flecha larga), con leve engrosamiento de su pared (flecha corta) y rarefacción de la grasa adyacente (asterisco).

(Fig. 4). Actualmente, la paciente está en manejo oncológico.

Las altas tasas de mortalidad del cáncer ovárico pueden explicarse por su diagnóstico tardío debido a la ausencia de síntomas o la presencia de síntomas inespecíficos, y solo el 15% de los casos son un carcinoma en estadio primario en el momento del diagnóstico. El factor pronóstico importante, además del tipo histológico, es el estadio del cáncer^{1,2}.

El carcinoma de ovario hace metástasis por extensión directa a los órganos pélvicos vecinos, como la vejiga (17%) y el colon; metástasis por diseminación transperitoneal de células exfoliadas, principalmente al peritoneo y el epiplón (86%), el intestino (50%) y el bazo (20%); y metástasis por diseminación vascular, menos frecuentes (16%), siendo los sitios más comunes la pleura (33%), el hígado (26%) y el pulmón (15%)³.

Por el contrario, las metástasis linfáticas intraabdominales son bastante frecuentes, encontrándolas hasta en un 70% de las pacientes, evidenciando compromiso de los ganglios linfáticos pélvicos o paraaórticos^{1,2,4}.

Existe una serie de sitios infrecuentes de metástasis reportados. Estos pueden ocurrir al comienzo o durante el curso de la enfermedad, y generalmente se asocian con la ruta hematogena y la invasión linfática, coincidiendo con mal pronóstico. Estos sitios son principalmente la piel, el hueso, el sistema nervioso central, el ojo, la mama, los bronquios, la tráquea, el pericardio, los ganglios linfáticos extraabdominales y otros, como el caso reportado, que presentaba metástasis en una hernia de Spiegel⁴⁻⁷.

Financiamiento

Nosotros los autores del presente artículo declaramos no tener financiamiento directo o indirecto.

Conflicto de intereses

Los autores declaran no tener ningún conflicto de intereses.

Responsabilidades éticas

Protección de personas y animales. Los autores declaran que para esta investigación no se han realizado experimentos en seres humanos ni en animales.

Confidencialidad de los datos. Los autores declaran que han seguido los protocolos de su centro de trabajo sobre la publicación de datos de pacientes.

Derecho a la privacidad y consentimiento informado. Los autores han obtenido el consentimiento informado de los pacientes y/o sujetos referidos en el

artículo. Este documento obra en poder del autor de correspondencia.

Bibliografía

1. Reid B, Permeth J, Sellers T. Epidemiology of ovarian cancer: a review. *Cancer Biol Med.* 2017;14:9-32.
2. Mitra A. Ovarian cancer metastasis: a unique mechanism of dissemination, tumor metastasis. En: Xu K, editor. *Tumor metastasis.* Rijeka: InTech; 2016.
3. Kerr V, Cadman E. Pulmonary metastases in ovarian cancer. Analysis of 357 patients. *Cancer.* 1985;56:1209-13.
4. Nakao M, Oguri T, Maeno K, Ota C, Takakuwa O, Iwashima Y, et al. Endobronchial metastasis from primary papillary serous carcinoma of the peritoneum. *Inter Med.* 2009;48:1165-8.
5. Thibault B, Castells M, Delord J, Couderc B. Ovarian cancer microenvironment: implications for cancer dissemination and chemoresistance acquisition. *Cancer Metastasis Rev.* 2014;33:17-39.
6. Pradeep S, Kim S, Wu S, Nishimura M, Raghavan P, Miyake T, et al. Hematogenous metastasis of ovarian cancer: rethinking mode of spread. *Cancer Cell.* 2014;26:77-91.
7. Cormio G, Rossi C, Cazzolla A, Resta L, Loverro G, Greco P, et al. Distant metastases in ovarian carcinoma. *Int J Gynecol Cancer.* 2003;13:125-9.