

Pileflebitis como complicación de diverticulitis aguda

Pylephlebitis as complication of acute diverticulitis

Gerardo Cruz*, Karen Sousa, Lourdes Paz, Karolyn Paolo y Marisol Ng

Servicio de Radiología, Hospital Santo Tomás, Ciudad de Panamá, Panamá

Estimados editores:

El presente trabajo tiene como objetivo describir un caso inusual de pileflebitis, con afectación de las venas mesentérica inferior y rectal superior, haciendo énfasis en la utilidad de la tomografía computada (TC) en su diagnóstico oportuno.

La pileflebitis se define como la trombosis séptica de la vena porta o de sus venas afluentes, usualmente como complicación de procesos infecciosos abdominales. Es una patología con una alta mortalidad, que ronda el 25%, como consecuencia de sus complicaciones potencialmente fatales, entre las que se encuentran la isquemia mesentérica y formación de abscesos hepáticos¹. El retraso en la detección y en el tratamiento aumenta el riesgo de complicaciones y desenlaces fatales, y su diagnóstico puede pasar desapercibido, incluso en la laparotomía exploratoria y en la autopsia.

Presentamos el caso de un paciente varón de 63 años, sin antecedentes conocidos, que cursa con un cuadro clínico de dolor en los cuadrantes superior e inferior izquierdos del abdomen de 8 días de evolución, asociado a hiporexia, y en los 4 días previos a su evaluación tuvo episodios de fiebre no cuantificada. En la exploración física no presentaba alteraciones en el sistema cardiovascular ni en el sistema respiratorio. El abdomen se encontraba distendido, con dolor a la palpación en el flanco izquierdo y disminución de los ruidos hidroaéreos. En las pruebas de laboratorio presentó leucocitosis y elevación de la amilasa y la lipasa. Dado

el cuadro clínico descrito, se planteó el diagnóstico diferencial entre diverticulitis y pancreatitis aguda.

Se le realizó ultrasonido hepatobiliopancreático, en el que no se observaron alteraciones en el páncreas ni cálculos en la vesícula biliar. Por sospecha de diverticulitis, se le realizó TC de abdomen con contraste oral e intravenoso, evidenciándose una gran cantidad de divertículos en todo el marco colónico, con una colección líquida en contacto con la pared del colon, a nivel del ángulo esplénico (Fig. 1). Además, se observó una marcada estriación de la grasa mesentérica, con mínima cantidad de líquido interasa. Estos hallazgos fueron diagnósticos de diverticulitis aguda complicada. La colección en mención se encontraba en estrecho contacto con la cola del páncreas, lo que explicaría la elevación en las enzimas pancreáticas, debido a cambios inflamatorios por contigüidad.

Además, se identificó trombosis de la vena mesentérica inferior y sus afluentes, la vena cólica izquierda y vena rectal superior, con marcado aumento en su calibre, engrosamiento e irregularidad de sus paredes, además de estriación de la grasa circundante, hallazgos compatibles con tromboflebitis (Figs. 2 a 4).

El paciente fue admitido para iniciar manejo conservador y programar drenaje percutáneo de la colección. Sin embargo, en el transcurso de la noche presentó aumento de la distensión y del dolor abdominal, así como deterioro en los parámetros hemodinámicos. Por tal motivo, se le realizó una laparotomía exploratoria, en la cual se encontró una colección encapsulada en

Correspondencia:

*Gerardo Cruz

E-mail: gerardoc2789@gmail.com

Fecha de recepción: 12-09-2020

Fecha de aceptación: 13-09-2021

DOI: 10.24875/RAR.M22000014

Disponible en internet: 14-07-2022

Rev Argent Radiol. 2022;86(2):147-149

www.revistarar.com

1852-9992 / © 2021 Sociedad Argentina de Radiología (SAR) y Federación Argentina de Asociaciones de Radiología, Diagnóstico por Imágenes y Terapia Radiante (FAARDIT). Publicado por Permanyer. Éste es un artículo *open access* bajo la licencia CC BY-NC-ND (<https://creativecommons.org/licenses/by-nc-nd/4.0/>).

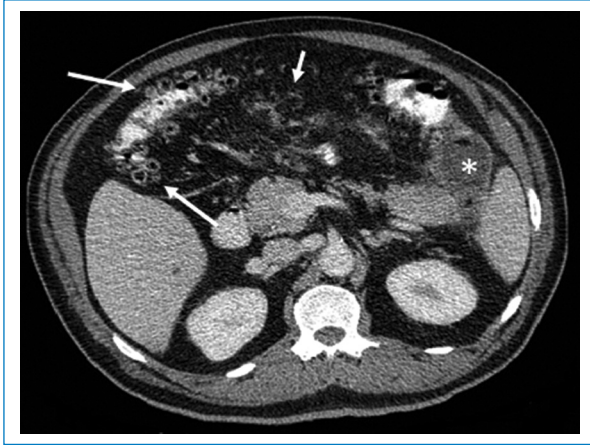


Figura 1. Cortes axiales de TC de abdomen con contraste oral e intravenoso. Se identifican múltiples divertículos en el colon transverso (flechas largas) y una colección líquida con realce periférico (asterisco) adyacente al ángulo esplénico del colon, compatible con un absceso. También se visualizan estriación y aumento en la densidad de la grasa mesentérica (flecha corta) secundaria al proceso inflamatorio.

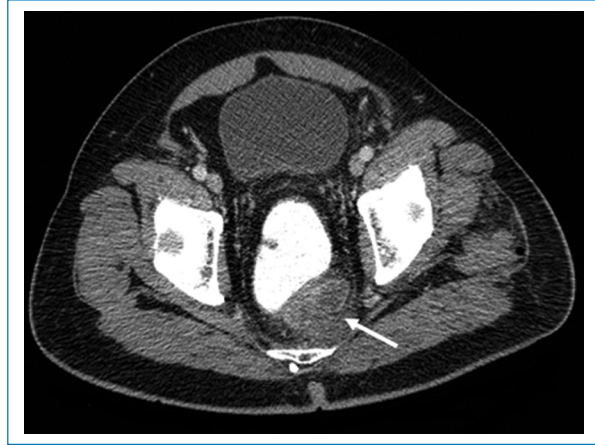

Figura 3. Cortes axiales de TC de abdomen contrastada. Se aprecia un defecto de llenado en el interior de la vena rectal superior (flecha), que condiciona un marcado aumento de calibre y tortuosidad de esta.

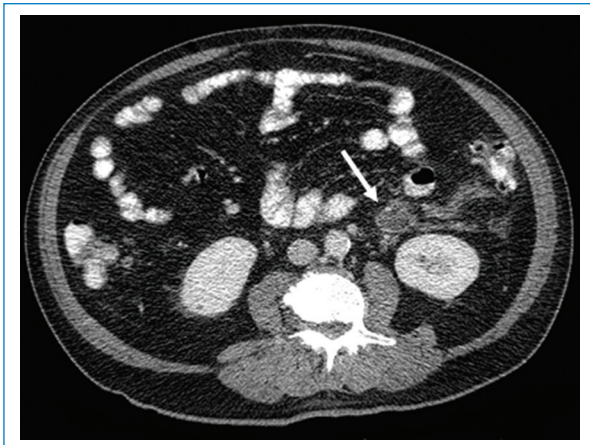


Figura 2. Cortes axiales de TC de abdomen contrastada. Se observa un defecto de llenado que condiciona un aumento de calibre en la confluencia entre la vena cólica izquierda y la vena mesentérica inferior (flecha), con discreta estriación de la grasa mesentérica adyacente, hallazgos en relación con trombosis y cambios inflamatorios.

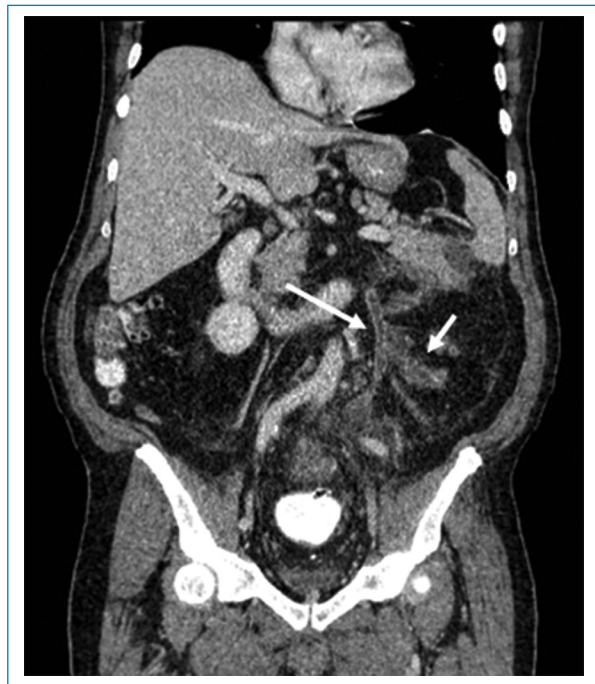

Figura 4. Reconstrucción coronal de TC de abdomen contrastada. Se visualiza una imagen hipodensa en el interior de la vena mesentérica inferior (flecha larga) y la vena cólica izquierda (flecha corta), asociado a un aumento de sus diámetros y marcados cambios inflamatorios de la grasa mesentérica periférica.

el ángulo esplénico del colon, se le efectuó hemicolectomía izquierda con creación de colostomía terminal y luego tratamiento con antibióticos y anticoagulantes en sala. Cursó con evolución clínica satisfactoria.

La pyleflebitis o trombosis séptica de la vena porta es una patología poco frecuente, con una incidencia

estimada que oscila entre 0,37 y 2,7 casos por cada 100.000 personas al año². Esta surge como complicación de procesos infecciosos abdominales en regiones drenadas por el sistema porta, siendo los más frecuentes

la apendicitis y la diverticulitis aguda. Sin embargo, también se puede ver asociada a pancreatitis aguda, enfermedad inflamatoria intestinal, colecistitis aguda y, de manera menos frecuente, a patologías no infecciosas como cirrosis, traumatismos abdominales y neoplasias^{2,3}. La dificultad en su diagnóstico y manejo radica en su cuadro clínico inespecífico, con síntomas como astenia, hiporexia, fiebre, dolor abdominal y náuseas, motivo por el que los estudios radiológicos pueden ser de gran importancia en su evaluación³. El ultrasonido Doppler puede ser útil para evaluar la presencia de trombos en la vena porta, hepatomegalia, abscesos hepáticos y ascitis, aunque es limitado para la evaluación del resto del sistema porta, principalmente de las venas mesentérica superior e inferior, por lo que tiene un mayor papel en la evaluación de la progresión o la resolución^{4,5}. La TC con contraste intravenoso es la modalidad de elección ya que, además de ayudar a definir la presencia de trombosis, identifica el sitio de origen infeccioso intraabdominal. En esta podemos observar la presencia de trombos hipodensos en el interior de los vasos, así como aire en el sistema porta, usualmente en los casos más complicados^{6,7}. La trombosis de la vena mesentérica superior se observa en aproximadamente un 42% de los casos de pileflebitis; la afectación de la vena mesentérica inferior es rara, pudiéndose evidenciar en solo un 2%, como fue el caso de nuestro paciente².

En la actualidad, la terapia utilizada es el inicio inmediato de antibióticos por vía intravenosa, con el objetivo de combatir el foco infeccioso desencadenante. El tratamiento quirúrgico se reserva para aquellos casos con poca respuesta o en los que se requiera el drenaje de grandes abscesos o la reparación de una lesión intraabdominal, como en los casos secundarios a apendicitis complicada o diverticulitis perforada⁸. Existe poca evidencia con respecto al uso de anticoagulantes. Sin embargo, se considera que pueden tener cierto papel en la prevención de complicaciones, como la isquemia intestinal y los abscesos hepáticos³.

Financiamiento

Los autores declaramos no haber recibido financiamiento para la realización de este artículo.

Conflicto de intereses

Los autores declaran no tener ningún conflicto de intereses.

Responsabilidades éticas

Protección de personas y animales. Los autores declaran que para esta investigación no se han realizado experimentos en seres humanos ni en animales.

Confidencialidad de los datos. Los autores declaran que han seguido los protocolos de su centro de trabajo sobre la publicación de datos de pacientes.

Derecho a la privacidad y consentimiento informado. Los autores han obtenido el consentimiento informado de los pacientes y/o sujetos referidos en el artículo. Este documento obra en poder del autor de correspondencia.

Bibliografía

1. Choudhry AJ, Baghdadi YMK, Amr MA, Alzghari MJ, Jenkins DH, Zielinski MD. Pylephlebitis: a review of 95 cases. *J Gastrointest Surg.* 2016;20:656-61.
2. Queiroz RM, Sampaio FDC, Marques PE, Ferez MA, Febronio EM. Pylephlebitis and septic thrombosis of the inferior mesenteric vein secondary to diverticulitis. *Radiol Bras.* 2018;51:336-7.
3. Garrett A, Carnish E, Das N, Slome M, Measley R. Once universally fatal: pylephlebitis. *Am J Med.* 2014;127:595-7.
4. Lee WK, Chang SD, Duddalwar VA, Comin JM, Perera W, Lau WE, et al. Imaging assessment of congenital and acquired abnormalities of the portal venous system. *Radiographics.* 2011;31:905-26.
5. Margini C, Berzigotti A. Portal vein thrombosis: the role of imaging in the clinical setting. *Dig Liver Dis.* 2017;49:113-20.
6. Ufuk F, Herek D, Karabulut N. Pylephlebitis complicating acute appendicitis: prompt diagnosis with contrast-enhanced computed tomography. *J Emerg Med.* 2016;50:147-9.
7. Balthazar EJ, Gollapudi P. Septic thrombophlebitis of the mesenteric and portal veins: CT imaging. *J Comput Assist Tomogr.* 2000;24:755-60.
8. Correa S, Valiño J, Dufrechou C. Pileflebitis. Un desafío diagnóstico. *Arch Med Int.* 2015;37:144-6.