

Hallazgos ecográficos en *Ascaris Lumbricoides*

Ultrasound findings in *Ascaris Lumbricoides*

Carolina Lazcano-Soliz*, Marina B. Bustamante, Jesica E. Romualdo, Nebil Larrañaga, Hugo G. Altieri-Mohedano, Germán Espil

Servicio de Diagnóstico por Imágenes, Hospital General de Agudos "Dr. Cosme Argerich", Ciudad Autónoma de Buenos Aires, Argentina

Estimados editores,

La ascariasis es una enfermedad prevalente en la población pediátrica que abarca a niños de edad escolar y preescolar, situación favorecida por el desplazamiento de personas parasitadas, sumando las particularidades económicas, ambientales y malas condiciones higiénicas¹. Los objetivos del presente trabajo son comunicar dos casos de parasitosis intestinal por *Ascaris lumbricoides* y describir los hallazgos más característicos mediante imágenes, los cuales resultan de gran utilidad a la hora del diagnóstico dada su alta prevalencia.

- Caso 1. Corresponde a una niña de cuatro años de edad que consulta por dolor abdominal difuso, diarrea, náuseas y vómitos, y fiebre no registrable de 12 horas de evolución, sin otros antecedentes de relevancia. Ante la sospecha de suboclusión intestinal se le solicita una ecografía abdominal (Fig. 1).
- Caso 2. Se trata de un niño de cinco años de edad cursando internación por neumonía en su tercer día de tratamiento antibiótico, intercorre con dolor en hipocóndrio derecho asociado a náuseas y vómitos de cuatro horas de evolución. Ante estos síntomas inespecíficos se le solicita una ecografía abdominal (Fig. 2).

Ascaris es un parásito del filo *Nematoda*, su especie más común es *A. lumbricoides* y se trata de la causa más frecuente de las helmintiasis humanas. La transmisión se produce vía fecal-oral, desarrollándose como gusanos

adultos en el intestino. El sitio de afectación principal es el tracto gastrointestinal, típicamente en el intestino delgado, colon y conducto biliar común, entre otros. Generalmente es asintomática o clínicamente inespecífica. La malnutrición, obstrucción intestinal mecánica, vólvulo o invaginación, colecistitis y apendicitis aguda son algunas de sus complicaciones².

En la ecografía se identifican signos particulares como el de la "masa de gusanos" y del "doble tubo." Este último hace referencia a la visualización intestinal intraluminal de dos líneas ecogénicas externas y otras dos internas de similares características con un área central hipoecogénica que representa el tracto gastrointestinal del parásito (Figs. 1A y 2A y C); esta misma imagen vista en corte transversal conforma el "signo del ojo de buey" (Fig. 2B y D). Se menciona como hallazgo adicional frecuente y de ayuda diagnóstica el desplazamiento del parásito mediante movimientos peristálticos y de ondulación durante la realización del estudio.

En la radiografía de abdomen se observará una imagen tubular radiopaca que corresponde al parásito solitario o una masa sólida en "madeja de estambre" si se encuentran agrupados, pudiendo causar obstrucción³. En la tomografía computada de abdomen con contraste oral, ocasionalmente podemos encontrar en el interior del parásito una imagen lineal hiperdensa que corresponde al contraste ingerido por el mismo^{4,5}.

*Correspondencia:

Carolina Lazcano-Soliz
E-mail: jlazcanosoliz@gmail.com

Fecha de recepción: 03-01-2022
Fecha de aceptación: 01-01-2023
DOI: 10.24875/RAR.22000001

Disponible en internet: 30-06-2023
Rev Argent Radiol. 2023;87(2):87-89
www.revistarar.com

1852-9992 / © 2023 Sociedad Argentina de Radiología (SAR) y Federación Argentina de Asociaciones de Radiología, Diagnóstico por Imágenes y Terapia Radiante (FAARDIT). Publicado por Permanyer. Este es un artículo *open access* bajo la licencia CC BY-NC-ND (<https://creativecommons.org/licenses/by-nc-nd/4.0/>).

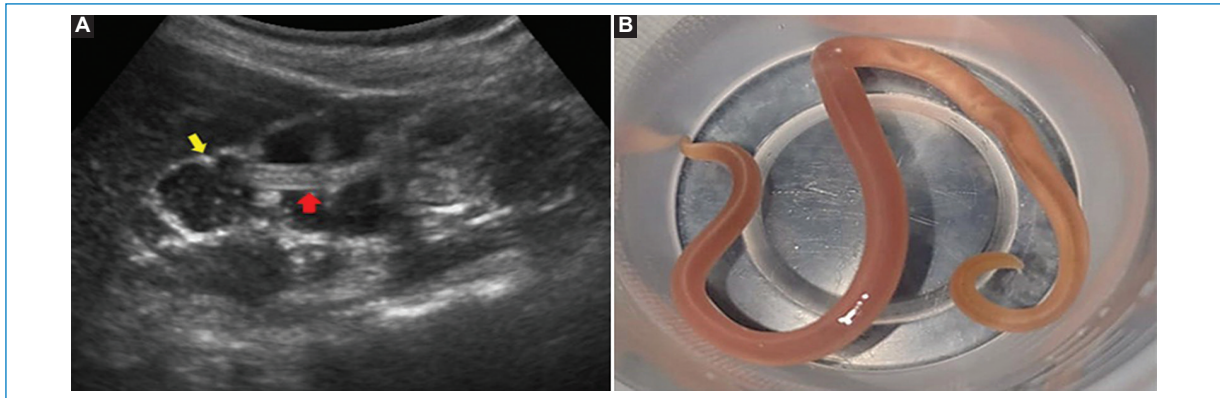


Figura 1. (A) Ecografía abdominal en corte longitudinal donde se observa en el lumen intestinal (flecha amarilla) la conformación del “signo del doble tubo” (flecha roja), en relación con el parásito adulto. (B) Macroscopía de *A. lumbricoides*, con la que se confirmó el diagnóstico.

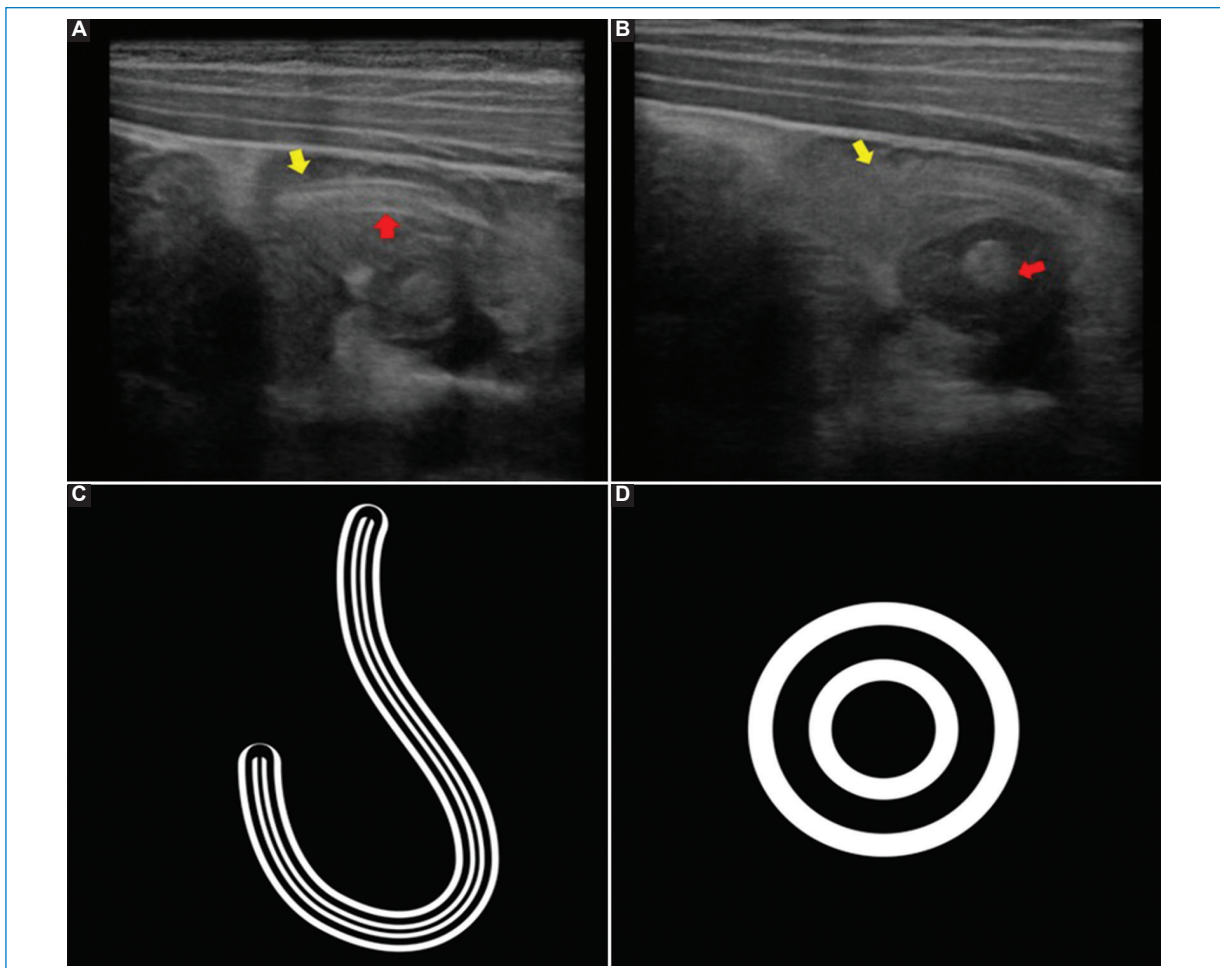


Figura 2. Ecografía abdominal y representaciones gráficas de los signos ecográficos. (A y B) En corte longitudinal y axial, se observa al interior de un asa de intestino delgado (flechas amarillas en A y B) conformando el “signo del doble tubo” (flecha roja en A) y el “signo del ojo de buey” (flecha roja en B). (C y D) Representación gráfica del “signo del doble tubo” (C) y del “signo del ojo de buey” (D), donde las líneas blancas externas representan la superficie externa del áscaris y las otras líneas blancas internas envuelven un centro oscuro relacionado con el tracto gastrointestinal del parásito. El diagnóstico finalmente fue confirmado mediante detección de huevos en heces.

El diagnóstico definitivo se efectúa con el laboratorio por la identificación en heces de los huevos de los áscaris o la observación de lombrices adultas en las heces identificadas por el propio hospedero, como en el presente caso 1.

La enteroparasitosis por áscaris es una enfermedad de alta prevalencia en la población pediátrica y debido a la gravedad de sus complicaciones es importante que el médico radiólogo reconozca las características imagenológicas para su oportuno diagnóstico y tratamiento.

Reciban un cordial saludo.

Financiamiento

Los autores declaran no haber recibido ninguna fuente de financiamiento.

Conflicto de intereses

Los autores declaran no presentar ningún conflicto de intereses.

Responsabilidades éticas

Protección de personas y animales. Los autores declaran que para esta investigación no se han realizado experimentos en seres humanos ni en animales.

Confidencialidad de los datos. Los autores declaran que en este artículo no aparecen datos de pacientes.

Derecho a la privacidad y consentimiento informado. Los autores han obtenido el consentimiento informado de los pacientes y/o sujetos referidos en el artículo. Este documento obra en poder del autor de correspondencia.

Bibliografía

1. Lim JH, Kim SY, Park CM. Parasitic diseases of the biliary tract. *AJR Am J Roentgenol.* 2007;188(6):1596-603.
2. Mbang CM, Ombaku KS, Fai KN, Agbor VN. Small bowel obstruction complicating an *Ascaris lumbricoides* infestation in a 4-year-old male: a case report. *J Med Case Rep.* 2019;13(1):155.
3. Rodríguez EJ, Gama MA, Ornstein SM, Anderson WD. Ascariasis causing small bowel volvulus. *Radiographics.* 2003;23(5):1291-3.
4. DiSantis DJ, Ralls PW, Balfe DM, Bree RL, Glick SN, Levine MS, et-al. The patient with suspected small bowel obstruction: imaging strategies. *American College of Radiology. ACR Appropriateness Criteria. Radiology.* 2000;215 Suppl:121-4.
5. Niang I, Kayembe A, Diop CT, Ly M, Niang, FG, Ndong A, et al. Un caso de diagnóstico ultrasonido de ascariasis intestinal simulando clínicamente intususcepción. *Diario de la biblioteca de acceso abierto.* 2020;7(10): 1-5.