

## Signo de la “S” de Golden

### Golden “S” sign

Ana L. Toledo, María B. Echarren, María A. De Andreis\*

Servicio de Diagnóstico por Imágenes, Hospital San Martín de La Plata, Buenos Aires, Argentina

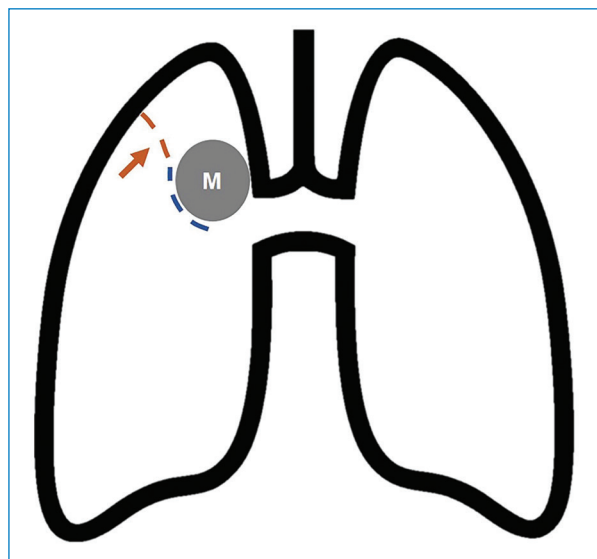
El signo de la “S” de Golden se observa en las radiografías de tórax frontal en casos de presencia de una masa central que condiciona el colapso del lóbulo superior derecho. Estos dos cambios juntos (masa y atelectasia) conforman una “S” inversa<sup>1</sup>, que le dan el nombre al signo en cuestión (Fig. 1).

El segmento cóncavo externo de la “S” representa el desplazamiento de la cisura menor que se eleva debido

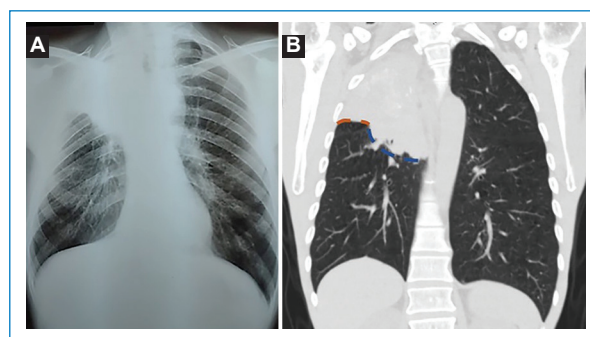
a la atelectasia del lóbulo superior derecho y la convexidad hacia abajo de la porción medial o proximal de la cisura se origina en una masa central<sup>1</sup> (Fig. 2).

Este signo fue descrito por primera vez por Ross Golden en 1925, en la revista *American Journal of Roentgenology* (AJR), a raíz de casos de carcinomas broncogénicos que aún siguen siendo su causa más común de aparición<sup>2</sup>. Si bien inicialmente fue utilizado para el lóbulo superior derecho, se puede observar en todos los lóbulos<sup>3</sup> (Fig. 3).

La obstrucción bronquial y la consecuente atelectasia pueden ser condicionados en primer lugar por un carcinoma primario de pulmón de localización central, pero también se deben considerar otros



**Figura 1.** Dibujo esquemático que muestra una masa central (círculo gris) que desplaza la cisura menor (línea punteada azul) y condiciona atelectasia del lóbulo superior derecho (línea punteada naranja).



**Figura 2.** (A) Rx posteroanterior de tórax donde se evidencia signo de la “S” de Golden en LSD. (B) Tomografía computada de tórax, reconstrucción coronal del mismo paciente. Las líneas marcan lo mencionado en la figura 1.

#### \*Correspondencia:

María A. De Andreis

E-mail: agus.deandreis@hotmail.com

Fecha de recepción: 07-08-2022

Fecha de aceptación: 16-02-2023

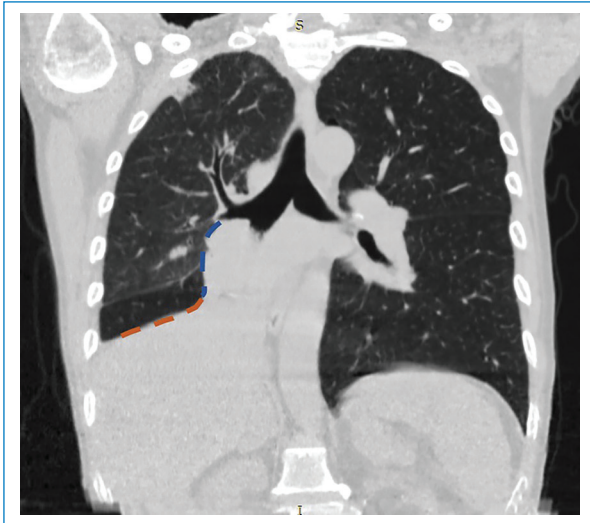DOI: 10.24875/RAR.22000074

Disponible en internet: 30-06-2023

Rev Argent Radiol. 2023;87(2):90-91

[www.revistarar.com](http://www.revistarar.com)

1852-9992 / © 2023 Sociedad Argentina de Radiología (SAR) y Federación Argentina de Asociaciones de Radiología, Diagnóstico por Imágenes y Terapia Radiante (FAARDIT). Publicado por Permanyer. Este es un artículo open access bajo la licencia CC BY-NC-ND (<https://creativecommons.org/licenses/by-nc-nd/4.0/>).



**Figura 3.** Tomografía computada de tórax, reconstrucción coronal con el signo de la "S" de Golden en lóbulo inferior derecho.

diagnósticos diferenciales, como metástasis pulmonares y causas extrínsecas que generen compresión bronquial; entre ellas mencionamos las masas y adenomegalias mediastinales<sup>4</sup>.

**Conclusión:** resulta importante conocer el signo de la "S" de Golden, dado que permite sospechar la etiología tumoral de la atelectasia en pacientes en los cuales se realiza una radiografía de tórax como primer estudio imagenológico.

### Conflicto de intereses

Los autores declaran no presentar ningún conflicto de intereses.

### Financiamiento

Los autores declaran no haber recibido ninguna fuente de financiamiento.

### Responsabilidades éticas

**Protección de personas y animales.** Los autores declaran que los procedimientos seguidos se conformaron a las normas éticas del comité de experimentación humana responsable y de acuerdo con la Asociación Médica Mundial y la Declaración de Helsinki.

**Confidencialidad de los datos.** Los autores declaran que han seguido los protocolos de su centro de trabajo sobre la publicación de datos de pacientes.

**Derecho a la privacidad y consentimiento informado.** Los autores han obtenido el consentimiento informado de los pacientes y/o sujetos referidos en el artículo. Este documento obra en poder del autor de correspondencia.

**Uso de inteligencia artificial para generar textos.** Los autores declaran que no han utilizado ningún tipo de inteligencia artificial generativa en la redacción de este manuscrito ni para la creación de figuras, gráficos, tablas o sus correspondientes pies o leyendas.

### Bibliografía

1. Gupta P. The Golden S sign. *Radiology*. 2004;233(3):790-1.
2. Golden R. The effect of bronchostenosis upon the Roentgen-ray shadows in carcinoma of the bronchus. *AJR Am J Roentgenol*. 1925;13:21-30.
3. Goiburú González L., Canales Aliaga L., Torres Fieta J. Signos en radiología convencional de tórax: cómo afrontarlos en la actualidad. Presentado en: Congreso de la SERAM (S-0305); 24-28 de mayo de 2012; Granada, España. Disponible en: <https://epos.myesr.org/poster/esr/seram2012/S-0305>
4. Udare A. Progressive dyspnea with a classic radiological sign. *Lung India*. 2013;30(2):161-3.