

## Casos clínicos

### Calcifilaxis de la arteria temporal simulando arteritis temporal

### *Calciphylaxis of the temporal artery simulating temporal arteritis*

Jesica Gallo<sup>1</sup>, Eduardo Henares<sup>2</sup>, Sergio Paira<sup>3</sup>

#### Palabras clave:

calcifilaxis; arteritis de células gigantes; pseudovasculitis; vasculitis.

**Key words:** calciphylaxis; giant cell arteritis; pseudovasculitis; vasculitis.

Revista Argentina de Reumatología  
2021; Vol. 32 (15-18)

<sup>1</sup> Reumatología, Hospital Central de Reconquista, Reconquista, Santa Fe, Argentina.

<sup>2</sup> Sección de Anatomía Patológica, Hospital J.M. Cullen, Santa Fe, Argentina.

<sup>3</sup> Sección de Reumatología, Hospital J.M. Cullen, Santa Fe, Argentina.

**Contacto del autor:** Sergio Paira  
E-mail: pairasergio@hotmail.com

Fecha de trabajo recibido: 08/07/21

Fecha de trabajo aceptado: 08/09/21

**Conflictos de interés:** los autores declaran que no existe conflicto de interés.

#### RESUMEN

La calcifilaxis se caracteriza por una intensa deposición de calcio en pequeños vasos sanguíneos, piel y otros órganos, descrita principalmente en pacientes con insuficiencia renal crónica, trasplante renal o disfunción paratiroidea. Hasta la fecha, solo hay siete casos descritos en la literatura de calcifilaxis que imita arteritis de células gigantes (ACG). En esta revisión presentamos el octavo caso documentado patológicamente.

#### ABSTRACT

Calciphylaxis is characterized by intense deposition of calcium in small blood vessels, skin, and other organs, described mainly in patients with chronic renal insufficiency, renal transplant of parathyroid dysfunction. To date, there are only seven cases described in literature of calciphylaxis mimicking giant cell arteritis (GCA). In this review, we present the eighth case pathologically documented.

#### INTRODUCCIÓN

La calcifilaxis es una entidad rara, aunque bien descrita, que ocurre en el 1-4% de los pacientes en diálisis o en etapa renal terminal. Existe un gran número de artículos que asocia diferentes patologías con calcifilaxis, entre las que se encuentran polineuropatía, organomegalia, endocrinopatía, gammapatía monoclonal y alteraciones cutáneas (polyneuropathy, organomegaly, endocrinopathy, monoclonal protein, skin changes, POEMS), cirrosis y mieloma múltiple<sup>1-4</sup>.

La mortalidad por calcifilaxis comúnmente excede el 50% y es usualmente causada por sepsis<sup>5</sup>.

Solo hay siete casos descritos en la literatura de calcifilaxis que imitan a una arteritis de células gigante (ACG)<sup>1</sup>.

Se comunica otro caso de calcifilaxis en arteria temporal, simulando una arteritis temporal, sin insuficiencia renal crónica ni hiperparatiroidismo.

## Caso clínico

Varón de 60 años, sin antecedentes patológicos, derivado con diagnóstico de arteritis de células gigantes, sin biopsia de arteria temporal y de aproximadamente dos años de evolución. Durante la misma, el paciente había sido tratado con glucocorticoides orales (30 mg/día) en forma intermitente, sin mejoría de los síntomas.

En la consulta reumatológica, el paciente presenta cefalea en región temporal, fiebre, pérdida de peso, disminución de la audición y pérdida repentina de la visión en ambos ojos e hipoacusia.

Al examen físico, la arteria temporal izquierda presentaba dolor e hipersensibilidad a la palpación. No se constató la presencia de artritis, hepatoesplenomegalia, edema periférico ni vasculitis cutánea.

Presentó ojos rojos. El examen oftalmológico informó en el fondo de ojo alteraciones en ambos ojos, epiescleritis y escleromalacia, aunque no se observó papilitis. Se realizó audiometría, que informó hipoacusia neurosensorial bilateral.

Ecografía *doppler* color de arterias temporales normales. Tomografía de columna cervical, tórax y abdomen sin anomalías. Resonancia magnética (RM) de cerebro y órbitas demostró engrosamiento retinocoroideo bilateral con edema de la grasa intraconal que rodea el nervio óptico y normalidad del quiasma, área retroquiasmática, músculos oculares, globos oculares, glándulas lagrimales, grasa periorbitaria, senos cavernosos y corteza occipital.

El laboratorio informó anemia, glóbulos blancos, plaquetas y función renal normal.

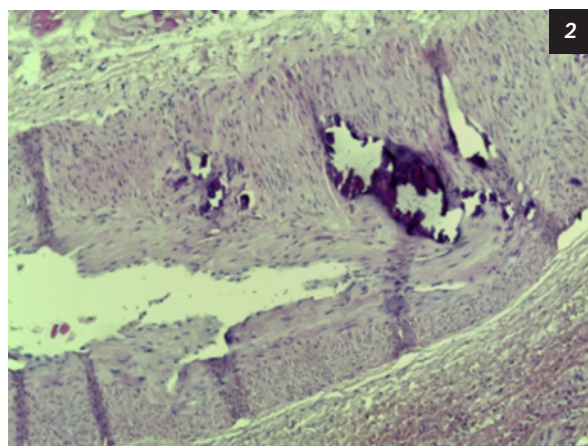
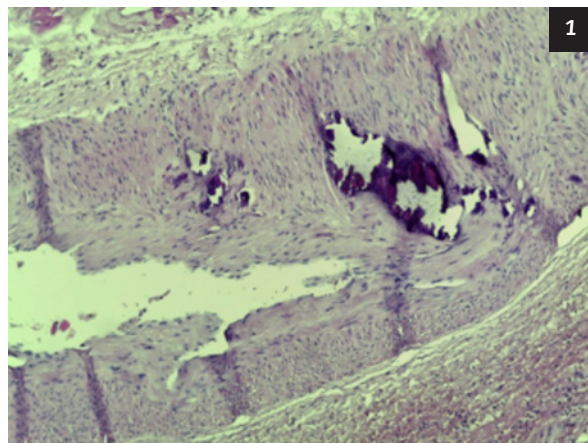
Velocidad de eritrosedimentación (VSG)= 66 mm/1° h; proteína C reactiva (PCR) 106 mg/L (0,0-5 mg/L); calcio=9,3 mg% (normal 9-11); fósforo=3,45 mg/dL (normal=2,5-5,6).

Anticardiolipinas IgG e IgM, anticoagulante lúpico, ANCA-C y ANCA-P resultaron negativos. Serología negativa para hepatitis C, B y HIV.

Debido a los hallazgos clínicos, oftalmológicos y de laboratorio se sospechó una arteritis temporal, por lo tanto, se realizó una biopsia de la arteria temporal. Debido a la gravedad del cuadro clínico, se inició tratamiento con metilprednisolona intravenosa (1 g/día durante tres días), seguido de prednisolona oral (1 mg/kg/día durante un mes) con la posterior reducción de la dosis.

A los pocos días, los cortes histológicos mostraron la presencia de calcificación arterial me-

dial difusa con cambios inflamatorios leves y estrechamiento de la luz; no se identificaron células gigantes multinucleares o cambios panarteríticos. El diagnóstico histológico fue calcifilaxis (Figuras 1 y 2).



Figuras 1 y 2: El paciente presentó una mejoría parcial con el tratamiento prescripto. La cefalea disminuyó en frecuencia, pero experimentó visión borrosa parcial.

## DISCUSIÓN

La calcifilaxis forma parte de un grupo de enfermedades que “imitan a vasculitis sistémicas primarias” denominadas pseudovasculitis. Entre las mismas se encuentran: la displasia familiar, mediolisis arterial segmentaria, síndrome antifosfolípido, síndrome hipereosinófilico, granulomatosis linfomatoide, papulosis atrófica maligna, vasculopatía livedoide, endocarditis, mixoma, embolia de colesterol, amiloidosis, cocaína y enfermedad relacionada por IgG4.

La calcifilaxis es una vasculopatía no inflamatoria caracterizada por la calcificación ectópica dentro de la pared de las arterias de pequeño y mediano tamaño. Esta enfermedad

potencialmente seria puede producir oclusión vascular, isquemia y necrosis de la piel y tejido subcutáneo. La calcifilaxis se observó hasta en un 4% de pacientes en hemodiálisis denominándose arteriopatía urémica calcificada. Sin embargo, la enfermedad también puede ocurrir en pacientes no urémicos<sup>5</sup>.

La patogénesis de la calcifilaxis fue descrita por primera vez por Selye et al.<sup>2,3</sup>. Desarrollaron un modelo animal con ratas nefrectomizadas y fueron capaces de precipitar la calcificación sistémica con trauma, inyección de sales metálicas, esteroides y albúmina. Sin embargo, la calcifilaxis humana es patológicamente distinta ya que el depósito de calcio es predominantemente un fenómeno vascular con microangiopatía subyacente, en lugar de calcificación extravascular de tejidos blandos.

Los mecanismos aún son esquivos, aunque es una entidad rara pero bien descrita en la enfermedad renal en etapa terminal y en pacientes con trasplante renal<sup>2,3</sup>.

En los pacientes con enfermedad renal terminal, los niveles séricos de PTH, calcio y fosfato están aumentados, sin embargo, en la mayoría de los casos de calcifilaxis no urémica no presentan alteraciones en estos parámetros<sup>5</sup>.

Las causas no urémicas más comunes incluyeron: hiperparatiroidismo primario, enfermedades del tejido conectivo, enfermedad hepática alcohólica y neoplasias malignas. Otras causas refirieron a: diabetes, quimioterapia, deficiencia de proteína C y S, enfermedad de Crohn, síndrome POEMS, deficiencia de vitamina D, pérdida de peso, osteomalacia tratada con nadroparina cálcica y presión del vendaje compresivo con mutación subyacente del factor V Leiden<sup>6-8</sup>.

Se considera un fenómeno hipersensible que requiere sensibilización del tejido por PTH, vitamina D, fosfato, calcio o insuficiencia renal, con factores desencadenantes adicionales que incluyen sales de hierro, esteroides, infusión de albúmina, traumatismo local y fármacos inmunosupresores como metotrexato o ciclofosfamida<sup>1-3</sup>. Afecta mayormente a mujeres entre la quinta y sexta década de la vida.

Deben diferenciarse dos patrones de distribución de la lesión: uno central, el más frecuente de los dos, que afecta el tronco con una mortalidad del 86%, y otro periférico que involucra

a los cuatro miembros y al pene con una mortalidad del 32%. La distribución de las lesiones en nuestro paciente fue central, con afectación de la arteria temporal, al igual que McMullen et al.<sup>9</sup>. En este caso en particular, este paciente no tenía insuficiencia renal ni hipercalcemia.

El diagnóstico se hace generalmente por biopsia de piel que muestra calcificación medial, hiperplasia de la íntima, fibrosis intimal y trombosis sobreimpuesta afectando las arteriolas dermohipodérmicas y vénulas. La obstrucción vascular conduce a isquemia, necrosis e inflamación secundaria (paniculitis calcificante septal).

La calcifilaxis, que afecta la arteria temporal, es un hallazgo poco frecuente, y puede presentarse clínicamente de manera casi indistinguible de la arteritis de células gigantes (ACG)<sup>9-14</sup>.

Hasta donde sabemos, solo se han notificado siete casos de calcifilaxis simulando ACG<sup>1,10,11,13</sup>.

Nuestro paciente presentó pérdida de la visión repentina, y en el examen oftalmológico se observó epiescleritis y escleromalacia sin compromiso del nervio óptico, hecho que fue confirmado con RMN donde se detectó engrosamiento retinocoroideo con edema de la grasa intraconal que rodea el nervio óptico, sin afectación del mismo. La respuesta al tratamiento glucocorticoideo fue parcial, dado que solo disminuyó la intensidad de la cefalea, quedando el paciente con visión borrosa.

Varios autores comunicaron neuropatía óptica secundaria a calcifilaxis imitando ACG. La misma puede ser bilateral o unilateral con pacientes con enfermedad renal terminal y/o hemodiálisis, y sin respuesta a glucocorticoides. Es muy importante un diagnóstico temprano que conduzca a un tratamiento adecuado que pueda prevenir una pérdida irreversible de la visión en estos pacientes<sup>14-19</sup>.

El diagnóstico diferencial de la calcifilaxis no solo incluye las vasculitis necrotizantes sistémicas (por ejemplo, panarteritis nudosa, crioglobulinemia y vasculitis asociada a ANCA), sino también a necrosis inducida por warfarina, infecciones primarias de piel y tejido blando, ateroembolismo colesterol, síndromes antifosfolípidos, dermatosis neutrofilica y fibrosis nefrogénica sistémica.

Se han propuesto varios tratamientos para esta entidad. El tratamiento en gran medida es empírico, el uso de corticoides es controvertido,

como así también otros agentes como bifosfonatos, cinocalcet y activadores de plasminógeno tisular y anticoagulantes. Se comunicaron resultados preliminares alentadores con administración intravenosa de tiosulfato intravenoso mejorando el dolor cutáneo, pero la respuesta de las lesiones cutáneas puede tardar varios meses. Se detectaron posibles complicaciones como el desarrollo de acidosis metabólica<sup>5</sup>.

Esta entidad debe reconocerse precozmente debido a su alta morbimortalidad, por lo cual la detección precoz es importante para el pronóstico.

## CONCLUSIONES

La calcifilaxis de arteria temporal debe reconocerse precozmente debido a su alta morbimortalidad, por lo cual la detección precoz es importante para el pronóstico.

## BIBLIOGRAFÍA

- Roverano S, Ortiz A, Henares E, Eletti M, Paira S. Calciphylaxis of the temporal artery masquerading as temporal arteritis: a case presentation and review of the literature. *Clin Rheumatol* 2015 Nov; 34(11):1985-8. DOI:10.1007/s10067-015-2942-x.
- Chan SQ, Wagner I, Vittor GS. Calciphylaxis in the absence of renal failure and hyperparathyroidism in a nonagenarian. *BMJ Case Rep* 2015. DOI:10.1136/bcr-2014-205483.
- Seyle H. Calciphylaxis. *Allergy* 1961; 241.
- Magro CM, Simman R, Jackson S. Calcifilaxis: una revisión. *J Am College Cert Wound Spec* 2010; 2:66-72.
- Miloslavsky EM, Stone JH, Unizony SH. Challenging mimickers of primary systemic vasculitis. *Rheum Dis Clin N* 2015; 41:141-160.
- Nigwekar SU, Wolf M, Sterns RH, Hix JK. Calciphylaxis from nonuremic causes: a systematic review. *Clin J Am Soc Nephrol* 2008; 3:1139-1143 .
- Ortiz A, Ceccato F, Roverano S, Albertengo A, Paira S. Calciphylaxis associated with rheumatoid arthritis: communication of the second case. *Clin Rheumatol* 2009; 28(Suppl 1):S65-S68.
- Chan S, Wagner I, Vittor G.S. Calciphylaxis in the absence of renal failure and hyperparathyroidism in a nonagenarian. *BMJ Case Rep* 2015. DOI:10.1136/bcr-2014-205483.
- McMullen ER, Harms PW, Lowe L, Fullen DR, Chan MP. Clinicopathologic features and calcium deposition patterns in calciphylaxis: comparison with gangrene, peripheral artery disease, chronic stasis, and thrombotic vasculopathy. *Am J Surg Pathol* 2019; 43:1273-1281.
- Castillo BV, Orczynski E, Edward DP. Monckeberg's sclerosis in temporal artery biopsy specimens. *Br J Ophthalmol* 1999; 83:1091-1092.
- Al A-A, Wall BM, Cooke CR. Medial arterial calcification mimicking temporal arteritis. *Am J Kidney Dis* Oct 44 2004; (4):e73-e78.
- Awwad ST, Ghosn S, Hogan RN. Calciphylaxis of the temporal artery masquerading as temporal arteritis. *Clin Experiment Ophthalmol* 2010; 38(5):511-513.
- Nordborg E, Bengtsson BA, Petursdottir V, Nordborg C. Morphological aspects of giant cells arteritis: an electronmicroscopic and immunocytochemical study. *Clin Exp Rheumatol Clin Exp Rheumatol* Mar-Apr 1997; 15(2):129-34. PMID: 9196863.
- Korzets A, Marashek I, Schwartz A, Rosenblatt I, Herman M, Ori Y. Ischemic optic neuropathy in dialyzed patients: a previously unrecognized manifestation of calcific uremic arteriopathy. *Am J Kidney Dis* 2004 Dec; 44(6):e93-7. DOI: 10.1053/j.ajkd.2004.08.035.
- Awwad ST, Ghosn S, Hogan RN. Calciphylaxis of the temporal artery masquerading as temporal arteritis. *Clin Exp Ophthalmol* 2010 Jul; 38(5):511-3.
- Huerva V, Sánchez MC, Ascaso FJ, Craver L, Fernández E. Calciphylaxis and bilateral optic neuropathy. *Journal Français d'Ophtalmologie* 2011; Vol 34, Issue 9: 651.e1-651.e4.
- Awwad ST, Ghosn S, Hogan RN. Calciphylaxis of the temporal artery masquerading as temporal arteritis. *Clin Exp Ophthalmol* 2010 Jul; 38(5):511-3.
- Korzets A, Marashek I, Schwartz A, Rosenblatt I, Herman M, Ori Y. Ischemic optic neuropathy in dialyzed patients: a previously unrecognized manifestation of calcific uremic arteriopathy. *Am J Kidney Dis* 2004 Dec; 44(6):e93-7.
- Huerva V, Sánchez MC, Ascaso FJ, Craver L, Fernández E. Calciphylaxis and bilateral optic neuropathy. *Journal Français d'Ophtalmologie* 2011; Vol 34, Issue 9:651.e1-651.e4