

# Trastornos del movimiento en un equino con lesiones de circuitos extra-piramidales: descripción clínico-patológica

Parra, L.<sup>2</sup>; Veloza, L.C.<sup>1</sup>; Rojas, I.C.<sup>1</sup>; Gómez, E.<sup>1</sup>; López, S.<sup>1</sup>

<sup>1</sup>Universidad CES.CII.10<sup>a</sup>, Medellín (Colombia). <sup>2</sup>CVZ CES.  
36D Sur, Km 4, Loma El Escobero, Envigado, Medellín.  
E-mail: lopez.susana@uces.edu.co

## Resumen

**Parra, L.; Veloza, L.C.; Rojas, I.C.; Gómez, E.; López, S.: Trastornos del movimiento en un equino con lesiones de circuitos extra-piramidales: descripción clínico-patológica.** *Rev. Vet.* 33: 1, 99-104, 2022. Es remitida al Centro de Veterinaria y Zootecnia (CVZ CES) una yegua adulta criolla colombiana, la cual presentaba movimientos involuntarios de la cabeza y respuesta exagerada a los estímulos. Al realizar la necropsia se encontraron lesiones en el cerebelo, núcleo caudado y sustancia gris cerebral, además de vacuolización del neuropilo, gliosis y cromatólisis, así como atrofia cerebelar con ausencia de células de Purkinje y de neuronas en núcleo caudado. Correlacionar los hallazgos y datos clínicos es importante en este tipo de patologías para poder determinar rutas diagnósticas y llegar a una valoración definitiva, ya que éstas tienden a ser confundidas y sub-diagnosticadas.

**Palabras clave:** células de Purkinje, cerebelo, corteza motora, desórdenes del movimiento, núcleo caudado, resonancia magnética.

## Abstract

**Parra, L.; Veloza, L.C.; Rojas, I.C.; Gómez, E.; López, S.: Movement disorders in a horse with extra-pyramidal circuit injuries: clinico-pathological description.** *Rev. Vet.* 33: 1, 99-104, 2022. A creole adult mare was referred to the Centro de Veterinaria y Zootecnia (CVZ CES), which presented involuntary movements of the head, and exaggerated response to stimuli. When performing the necropsy, lesions were found in the cerebellum, caudate nucleus and cerebral gray matter, in addition to neuropil vacuolization, gliosis and chromatolysis; as well as cerebellar atrophy with absence of purkinje cells and neurons in the caudate nucleus. Correlating clinical findings and data is important in this type of pathologies in order to determine diagnostic routes and reach a definitive diagnosis, as these tend to be confused and under-diagnosed.

**Key words:** Purkinje cells, cerebellum, caudate nucleus, movement disorders, motor cortex, magnetic resonance.

## INTRODUCCIÓN

Los desórdenes del movimiento en equinos han sido motivo de investigación para determinar sus hallazgos, que en muchos casos finalizan con la muerte del equino<sup>7</sup>. Por esta razón es necesario que el médico veterinario realice un examen neurológico metódico, además de un análisis y correlación clínica-patológica, los cuales son fundamentales para mejorar el diagnóstico de las alteraciones neurológicas en equinos.

A partir de la publicación de reportes de casos referentes a las alteraciones del sistema nervioso se puede aportar en el desarrollo de otras investigaciones, y al mismo tiempo proporcionar una herramienta y guía al clínico veterinario a través de la presentación de estos reportes, lo cual le ayudará en su proceso de toma de decisiones con respecto al abordaje y tratamiento a utilizar.

La primera causa de eutanasia en equinos son las enfermedades neurológicas debido a la severa ataxia y alteración en la locomoción<sup>7</sup>, en las cuales en pocas oportunidades se logra encontrar un diagnóstico definitivo, posiblemente por la falta de realización de necropsias por decisión del propietario junto con la correlación entre la sintomatología y los hallazgos paraclínicos o de necropsia.

En muchas ocasiones los signos neurológicos como temores musculares, hiper-reflexia, nistagmos y hasta convulsiones; son asociados a problemas de tipo infeccioso de los cuales no se logra determinar el agente etiológico, por falta de pruebas diagnósticas eficaces, quedando así el análisis como presuntivo sin confirmación por compromiso del sistema nervioso<sup>16</sup>

El sistema nervioso central es un tejido especializado encargado de diversas funciones, entre ellas la coordinación, comunicación interna, relación sensorial,

movimientos voluntarios e involuntarios entre otras. La coordinación e integración de los movimientos están controlados por la corteza motora y su sistema piramidal en integración con los núcleos basales, estructuras sub-corticales acopladas entre sí formando un circuito extra-piramidal para el control y aprendizaje motor <sup>9</sup>.

En este procesamiento motor la corteza busca regular y coordinar la ejecución iniciando el circuito en la corteza motora y regresando de nuevo a ella luego de pasar por varios eslabones de sustancia gris conocidos como: 1) cuerpo estriado, que se compone del núcleo caudado y el putamen, la región anterior toma el nombre de accumbens.

2) el globo pálido externo e interno y 3) la sustancia negra en su pars compacta productora de dopamina, 4) el núcleo subtalámico acetil colinérgico, 5) núcleos ventral anterior y lateral del tálamo que integran la información proveniente no solo de los núcleos basales sino del cerebelo que complementa el estado de coordinación fina para los movimientos y su proceso de aprendizaje <sup>9</sup>.

El presente artículo reporta el seguimiento clínico desde temprana edad, de un equino hembra que presentaba movimientos involuntarios de la cabeza, nistagmos y respuesta exagerada a los estímulos. Se presenta el conjunto de hallazgos clínicos e imagenológicos, así como su correlación con los hallazgos anatómicos al realizar la necropsia, donde se encontraron lesiones en el cerebelo, núcleo caudado y sustancia gris cerebral, donde se realizaron análisis microscópicos.

Además, se encontraron lesiones de vacuolización del neuropilo, gliosis y cromatólisis, así como atrofia cerebelar con ausencia de células de Purkinje y de neuronas en núcleo caudado.

## MATERIAL Y MÉTODOS

### Primera evaluación

Es remitido para evaluación clínica un equino criollo colombiano sexo hembra de 2 meses de edad, que presenta unos movimientos oscilatorios de la cabeza, los cuales se agudizan o empeoran cuando el animal cambia de posición o al desplazarse.

En el examen clínico el paciente se encontraba alerta, con temperamento dócil; observándose desplazamiento a la marcha con oscilación de la cabeza pero sin evidencia de ataxia, incoordinación o paresia. Al examen neurológico presentaba la oscilación de la cabeza, disminución del reflejo de amenaza y de la sensibilidad de la región atlanto-occipital.

Se listaron como diagnósticos diferenciales: abiotrofia cerebelar, trauma craneo-encefálico, síndrome vestibular y otitis. En planes diagnósticos se solicitaron los siguientes paraclínicos: hemoleucograma, endoscopia de bolsas gústrales y gases sanguíneos más electrolitos.

También se planteó la realización de una resonancia magnética (no se realizó), una tomografía axial computarizada (no se realizó), toma de líquido cefalorraquí-

**Tabla 1.** Valores hematológicos encontrados en la primera y segunda evaluación del paciente.

Parámetros	Paraclínicos N° 1	Paraclínicos N° 2	Referencia
Hematocrito	33%	30%	35-47%
Hemoglobina	10,9g/dl	10g/dl	11,2-16,4
Proteínas	60g/L	50g/L	68- 84
Leucocitos	12,210	14,170	5,000 – 11,000
Neutrófilos	7,081	8,502	2,200 -6,100

deo, radiografías latero laterales y ventro dorsales de cabeza, atlas y axis.

Los hallazgos encontrados en la evaluación de los parámetros hematológicos (Tabla 1), fueron leucocitosis con neutrofilia e hipoproteinemia.

En la evaluación del líquido cefalorraquídeo no se observaron anomalías, líquido de aspecto transparente, color incoloro, densidad 1005, recuento celular: eritrocitos normales, leucocitos normales, proteínas 30 mg/dl (rr: 20-80 mg/dl), glucosa 69 mg/dl (rr 30-70 mg/dl), albúmina: 2 g/l (rr: 3,4-6,4 g/l), CK: 72 U/L (rr: 0-8 U/L).

Al no contar con pruebas para confirmar o descartar la biotrofia cerebelar como diagnóstico presuntivo, el propietario decidió llevarse el animal para evaluar su comportamiento y tomar decisiones respecto a su futuro atlético.

### Segunda evaluación

Tres años después el animal retornó a la clínica para realización de resonancia magnética y evaluación neurológica, debido al empeoramiento de su sintomatología continua, presentando disminución del reflejo de amenaza y pérdida de sensibilidad en la zona atlanto-occipital.

Fue difícil evaluar los movimientos a la marcha por la imposibilidad de apoyo del miembro posterior, además, se reportó cirugía de mio-tenectomía del extensor digital lateral como medida para corregir dicha hiperflexión. Sin embargo, la hiperflexión se volvió permanente, con presencia de tejido de granulación exuberante en el lugar de la incisión.

Como diagnósticos diferenciales, en este momento se plantearon: abiotrofia cerebelar, stringhalt, adherencia del extensor digital largo, miopatía fibrótica y shivers. El propietario accedió a realizar la resonancia magnética y otras pruebas disponibles como hemo-leucograma, toma de líquido cefalorraquídeo y química sanguínea tratando de llegar a un diagnóstico.

### Resonancia magnética

Se obtuvieron secuencias: T2-W, T1-W, FLAIR y GE en plano dorsal, transversal y sagital del encéfalo y región cervical proximal. Las secuencias fueron evaluadas por dos radiólogos, uno de ellos diplomado del Colegio Americano de Radiología Veterinaria (ACVR). Inmediatamente después de realizar la resonancia mag-

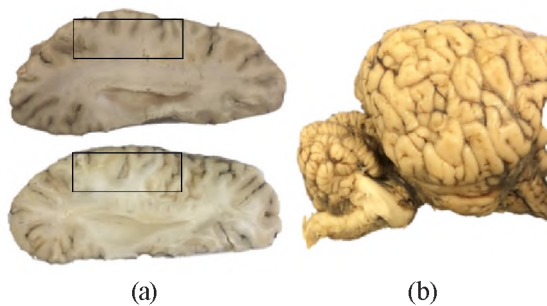
nética, por decisión del propietario del animal y bajo anestesia general se realizó toma de muestra de líquido cefalorraquídeo, aplicándose la eutanasia y realizándose la necropsia del paciente.

## RESULTADOS

En el encéfalo los hallazgos observados fueron: incremento de la profundidad y dilatación de los surcos corticales con acumulación de líquido cefalorraquídeo en espacio sub-aracnoideo, dilatación leve y simétrica de los ventrículos laterales, acumulación de líquido cefalorraquídeo a nivel tectal en acueducto mesencefálico y cuarto ventrículo, con tercer ventrículo normal.

También se observó incremento en la profundidad de los surcos cerebelosos y acumulación de líquido cefalorraquídeo en región meníngea de la fosa posterior y a nivel de la cisterna magna. La medula oblonga, estructuras de oído medio e interno y región selar no presentaron alteraciones.

No se observaron masas ni colecciones orbitarias. En la región cervical proximal se observó leve hidromielia en la medula espinal visible. El espacio epidural y sub-aracnoideo dorsal y ventral fueron normales. Los



**Figura 1.** Cortes abaxiales de encéfalo. (a): El corte de arriba corresponde a un equino sin lesiones y el de abajo corresponde al paciente en el que se evidencia disminución de la materia gris en la zona de núcleos basales principalmente alrededor del núcleo caudado y putamen evidenciando moderada atrofia cortical cerebral. (b) Vista lateral derecha en donde se observa atrofia cerebelar marcada, la cual es tan severa que el puente pareciera estar aumentado de tamaño.

hallazgos sugirieron una atrofia cortical y abiotrofia cerebelosa. Además, no se observaron signos asociados con mineralización, accidente cerebro-vascular o hemorragia.

Los hallazgos macroscópicos fueron consistentes con los resultados de la resonancia magnética realizada, donde se observó reducción marcada de la masa encefálica, con un peso del cerebro de 773,8 gramos.

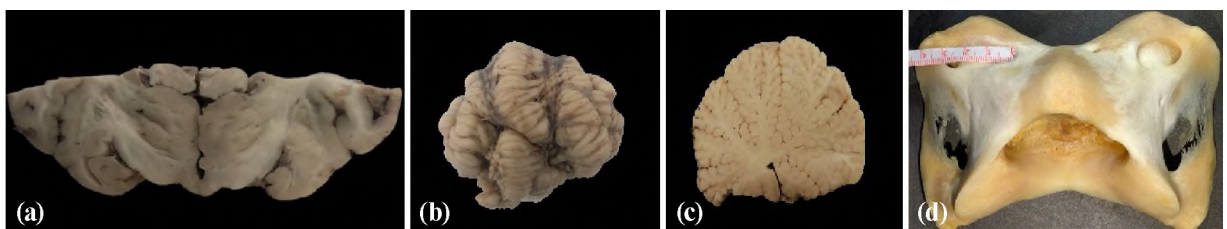
Los hallazgos observados en el cerebro (Figura 1) con la vista para-sagital dorsal fueron la disminución del tamaño de la corteza cerebral de forma generalizada con reducción del tamaño de los surcos cerebrales corticales e inversión de la proporción entre materia gris y blanca, con mayor cantidad de materia blanca.

Los hallazgos macroscópicos fueron consistentes con los resultados de la resonancia magnética realizada, donde se observó reducción marcada de la masa encefálica, con un peso del cerebro de 773,8 gramos. Los hallazgos observados en el cerebro (Figura 1) con la vista para-sagital dorsal fueron la disminución del tamaño de la corteza cerebral de forma generalizada con disminución del tamaño de los surcos cerebrales corticales e inversión de la proporción entre materia gris y blanca, con mayor cantidad de materia blanca.

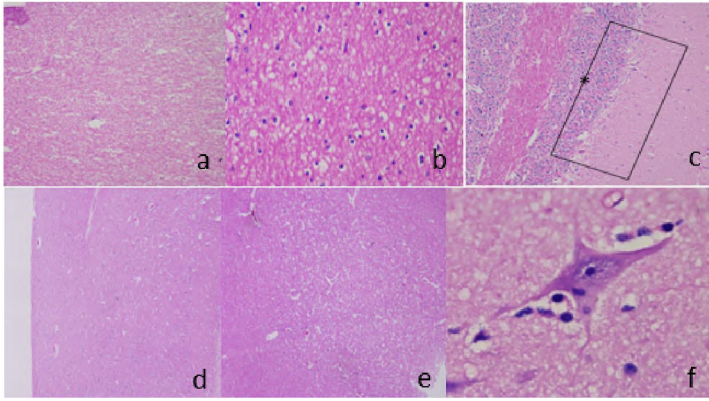
Se evidenció atrofia cortical severa con disminución del tamaño a nivel del tálamo y núcleo caudado, con aumento de tamaño de los ventrículos laterales y atrofia unilateral del núcleo amigdaloides (Figura 2a). El diámetro del núcleo amigdaloides del lado izquierdo era más grande (0,7 cm) que la del derecho (0,5 cm) (Figura 2a). En cerebelo se observó severa atrofia generalizada con escasa diferenciación de los lóbulos, y alteración severa de la estructura de las circunvoluciones (Figura 2b).

Asimismo se observó que el vermis no estaba correctamente formado, y por lo tanto no se observaba una clara diferencia entre los hemisferios laterales. Al realizar el corte se observó severa atrofia de la materia blanca (Figura 2c) y una palidez generalizada de la materia gris. Además, el pesaje individual del órgano fue de 58,2 gramos.

Los hallazgos encontrados en el atlas con la vista dorsal fueron asimetría del ala izquierda y derecha del atlas, el diámetro del agujero alar fue menor (1,3



**Figura 2.** Corte sagital y vista caudal (a) en el que se evidencia que el núcleo amigdaloides izquierdo es más grande que el derecho. Imágenes de cerebelo vista caudal (b) en el que se observa disminución marcada de las circunvoluciones, cisuras con pérdida de la profundidad, con formación incompleta del vermis y (c) vista sagital media del cerebelo en el que se observa atrofia severa de la sustancia blanca y palidez de la corteza cerebelar. Vista dorsal del atlas (d) en donde se observa asimetría del ala izquierda y derecha, el diámetro del agujero alar es menor (1,3 cm) con respecto al del agujero vertebral lateral (3 cm). A nivel del arco ventral se observa discontinuidad e irregularidad de los bordes.



**Figura 3.** Fotografías microscópicas (a y b) en aumento de 10x y 40x respectivamente corresponden a vacuolización del neuropilo de la corteza cerebral, en donde además se observa severa disminución de la cantidad de cuerpos neuronales. (c): Corresponde a cerebelo, en donde se evidencia severa disminución de la cantidad de neuronas de Purkinje (rectángulo) así como severa disminución del tamaño de la capa granular (asterisco). (d): Zona histológicamente normal a nivel del núcleo caudado, en (e) se observa vacuolización abundante, edema perivascular, perineuronal y gliosis moderada. (f): Corresponde a neurona del núcleo caudado en la cual se observa neuronofagia, satellitosis y vacuolización severa del neuropilo.

cm) con respecto al del agujero vertebral lateral (3 cm). Además, a nivel del arco ventral se observó discontinuidad e irregularidad de los bordes (Figura 2d).

### Hallazgos microscópicos

Los principales hallazgos microscópicos se ubicaron en corteza cerebral, núcleo caudado y cerebelo. En el cerebro se encontraron lesiones severas en el cuerpo y cola del núcleo caudado tales como vacuolización del neuropilo, neuronas con cromatolisis, satellitosis y neuronofagia, y en cerebelo se observó ausencia de las neuronas de Purkinje y atrofia de la capa granular (Figura 3).

## DISCUSIÓN

Los desórdenes de movimientos extra-piramidales en equinos están poco descritos en la literatura veterinaria; los describen como una contracción involuntaria, súbita, de un grupo de músculos esqueléticos en un paciente consciente; dentro de ellos, se menciona la distonía, las choreas, tetanias, atetosis y balismo. Hasta el conocimiento de los autores, a excepción de las tetanias, ninguno de ellos fue descrito en equinos.

Dentro de los desórdenes de movimiento o del desplazamiento más comunes en caballos se encuentra el arpeo, *shivers*, y desórdenes puntuales como el temblor de intención; hasta ahora los dos primeros descritos como desórdenes mecánicos del desplazamiento. En casos de hiperflexión de los miembros, frecuentemente se plantean diagnósticos diferenciales tales como *stringhalt*, adherencia del extensor digital largo, miopatía fibrótica y *shivers*<sup>9</sup>, que para este caso fueron

descartados y se confirmó la *abiotrofia* cerebelar y atrofia cortical.

El término *abiotrofia* se refiere a una atrofia específica del cerebelo que resulta de un amplio grupo de trastornos; entre ellos un defecto metabólico innato durante el desarrollo, de carácter autosómico recesivo en el que no se observa reducción significativa del tamaño del cerebelo y que actualmente se confirma mediante histopatología con evidencia de una pérdida drástica en el número de células de Purkinje<sup>5</sup>.

Los hallazgos del presente caso corroboran la *abiotrofia* cerebelar evidenciada clínicamente e *imagenológicamente*, en comparación con los datos de otros investigadores<sup>14</sup>, en donde reportan un peso de 85 gramos promedio comparado con el encontrado que fue de 58,2 gramos, con una disminución drástica en la presencia de células de Purkinje confirmando la abiotrofia.

Las abiotrofias cerebelares se han reportado de la misma forma como degeneración de células de Purkinje en especies tales como equinos, ovinos, caninos, bovinos, porcinos y excepcionalmente en gatos<sup>3</sup>, además de ser uno de los principales tipos de neuro-degeneración en animales domésticos<sup>9,14</sup>. Las lesiones a nivel cerebelar frecuentemente están asociadas a ataxia con regulación defectuosa de la velocidad, fuerza y amplitud de los movimientos, así como temblores exacerbados con los movimientos voluntarios<sup>15,16</sup>.

La descripción de los circuitos que controlan el movimiento en animales, involucra el sistema piramidal y extra-piramidal; el piramidal de control voluntario, mientras que el extra-piramidal con la participación de los núcleos basales facilitan la coordinación de los movimientos.

Estos núcleos están ubicados en territorio sub-cortical agrupados como conjunto de sustancia gris e inter-conectados entre sí para formar los circuitos extra piramidales, fundamentales en el aprendizaje motor y el control en la ejecución de los movimientos. Estas estructuras se derivan del *prosencefalo secundario* en la embriología. Los núcleos que conforman este circuito son: caudado y putamen, que forman el estriado, el globo pálido externo e interno, el núcleo sub-talámico y la sustancia negra<sup>2,10</sup>.

Los núcleos se vinculan en los circuitos de la vía directa e indirecta extra-piramidal, que enlazan estas regiones sub-corticales motoras con las cortezas motora primaria y secundaria que se encargan de la ejecución de la actividad motora. La vía directa activada por receptores *dopaminérgicos D1* activa las células gabaérgicas del estriado para que se conecten con el globo pálido interno, de allí al tálamo y luego a la corteza motora de tal forma que se inhiba el globo pálido interno, generando una activación posterior del tálamo y la corteza<sup>10</sup>.

A diferencia de la vía indirecta inhibida por los receptores D2 y donde participan el cuerpo estriado, luego el globo pálido externo, el núcleo sub-talámico, el *globus* pálido interno, el tálamo y la corteza, lo que explica que esta vía encendida activa al globo pálido interno dejando inactivas al tálamo y la corteza. La presencia de estos dos circuitos descritos en humanos permite el control motor regulado de los movimientos; es por ello que el equino como mamífero, al encontrar una atrofia en los núcleos caudados nos explica el reporte de alteración en la coordinación del movimiento<sup>2</sup>.

Los circuitos piramidal y extra-piramidal se ven comprometidos en este paciente, y si bien el piramidal no es tan desarrollado en equinos como lo es en primates<sup>6</sup>, se describe principalmente el predominio del control de los movimientos de los miembros por el sistema extra-piramidal, mientras que el sistema piramidal regula los movimientos de la cabeza y el cuello proximal<sup>4</sup>, algo que concuerda con la presentación clínica y con las lesiones histopatológicas encontradas en este paciente.

Varios investigadores describen como el hecho de ser animales solípedos (un solo dedo) su cerebro y los circuitos neuronales han evolucionado de forma diferente, y tratan de realizar una descripción del circuito motor a nivel de la corteza cerebral, encontrando células piramidales en la corteza motora y sus proyecciones a los núcleos motores del tallo encefálico, esto demostraría como el sistema piramidal aportaría al control de movimiento de los miembros en el equino<sup>4</sup>.

Se han reportado *abiotrofias* de núcleos extra-piramidales y corticales en caninos entre 9 y 22 semanas de edad, de carácter autosómico recesivo<sup>14</sup>, así como degeneración de tipo isquémica del núcleo caudado. Adicionalmente existe evidencia en caninos del incremento en la intensidad de señales en el núcleo caudado y *abiotrofia* cerebelar y cortical cerebral por medio de imágenes de resonancia<sup>17</sup>.

En seres humanos se ha observado en la enfermedad de Huntington que en presencia de atrofia a nivel de los núcleos y del circuito extra-piramidal, siempre suele presentarse atrofia cortical en diferentes grados de severidad según la edad del paciente, con atrofia progresiva del núcleo pálido, principalmente amígdala y tálamo<sup>12</sup>.

Para nuestro caso observamos que hubo atrofia del cuerpo del núcleo caudado, moderada atrofia cortical y atrofia unilateral de la amígdala. Las alteraciones en el sistema piramidal demuestran las diferencias en los roles que este sistema juega en los primates, en comparación con el papel que cumple en animales domésticos. En humanos las lesiones en los componentes cerebrales de este sistema causan parálisis de la actividad muscular voluntaria e involucra los músculos utilizados en funciones altamente calificadas<sup>7,11</sup>.

Las alas del atlas brindan inserción a la musculatura encargada del giro, elevación y extensión de la cabeza; además, recibe inervación del primer nervio cervical, en donde su rama dorsal suministra ramas a

los músculos recto dorsal, oblicuo craneal y caudal de la cabeza<sup>8</sup>.

El control vestibular de los músculos de la cabeza, tronco y extremidades, es mediado por el tracto vestibulo-espinal, el cual aporta al control del movimiento de la cabeza y la postura. Este tracto modula las motoneuronas alfa y gamma a través de interneuronas espinales; además, mantiene el equilibrio corporal facilitando las motoneuronas inferiores que inervan los músculos extensores, e inhibe las motoneuronas inferiores para los músculos flexores.

La descarga incontrolada espontánea de las neuronas motoras causa desequilibrio entre la contracción y la relajación muscular, ya que estas dos actividades están reguladas por los husos neuro-musculares, los cuales se ubican en el vientre muscular (inervados por neuronas motoras gamma) cuyos axones aferentes (fibras Ia) hacen sinapsis con neuronas motoras inferiores (neuronas motoras  $\alpha$ ) e inter-neuronas inhibitoras Ia<sup>7</sup>. En este caso la descarga incontrolada espontánea de las neuronas motoras y los hallazgos encontrados en el atlas podrían estar relacionados con los movimientos oscilatorios de la cabeza que presentaba el paciente.

*Shivers* es considerado como desorden mecánico del desplazamiento en caballos, principalmente de raza pura sangre inglés y otras razas de caballos altos<sup>6</sup>. Aunque las causas de este desorden no están del todo claras, en reportes recientes se describen lesiones a nivel cerebelar específicamente de los axones distales de las células de Purkinje en el núcleo profundo lateral cerebelar, estas lesiones son caracterizadas por un aumento de más de 80 veces en la presencia de esferoides axonales; en estos estudios no se encontraron otras lesiones ni a nivel del sistema nervioso central, ni a nivel muscular<sup>1,13</sup>.

Teniendo en cuenta estos reportes y los hallazgos histopatológicos del presente caso se puede descartar *shivers* como un diagnóstico diferencial y podemos asumir que es una patología diferente en este paciente la responsable de la oscilación de la cabeza y la alteración de la marcha, pero relacionada a la disminución de las células de Purkinje.

Las patologías del sistema nervioso central en equinos frecuentemente son confundidas y sub-diagnosticadas debido al desconocimiento y falta de correlación clínica, principalmente cuando se asocian con los hallazgos encontrados durante la evaluación del paciente llevando a diagnósticos erróneos, o en otras ocasiones quedando el diagnóstico como presuntivo sin confirmación.

Por esta razón es importante el estudio y comprensión de los diferentes componentes del sistema nervioso además de su funcionamiento y patologías, lo cual permitirá al médico veterinario tener una visión más amplia para tomar mejores decisiones clínicas en cuanto al abordaje del paciente y tratamiento a utilizar. Se debe considerar en este tipo de casos la utilización de otras ayudas diagnósticas como la *resonancia magnética* ya que ésta aporta un componente visual y diagnós-

tico, ya sea para confirmar o descartar muchos de los diagnósticos diferenciales que podrían estar causando las alteraciones clínicas.

También se debe tener en cuenta que para la correcta obtención e interpretación de las imágenes de resonancia, el operario -en este caso el médico veterinario- debe tener un conocimiento previo sobre la apariencia normal de las estructuras anatómicas.

## REFERENCIAS

1. **Aman JE et al.** 2018. Abnormal locomotor muscle recruitment activity is present in horses with shivering and Purkinje cell distal axonopathy. *Equine Vet J* 50: 5, 636-643.
2. **Blumenfeld H.** 2012. *Neuroanatomy through clinical cases*, 2nd ed., Sunderland, Massachusetts: Sinauer Associates, Inc. Publishers, 1006 p.
3. **Braund KG.** 2003. *Clinical neurology in small animals. Localization, diagnosis and treatment*. Ithaca, NY: International Veterinary Information Service: 37-80 p.
4. **Cozzi B et al.** 2017. The laminar organization of the motor cortex in monodactylous mammals: a comparative assessment based on horse, chimpanzee, and macaque. *Brain Struct Funct* 222: 6, 2743-2757.
5. **Delahunta A.** 1990. Abiotrophy in domestic animals: a review. *Can J Vet Res* 54: 1, 65-76.
6. **Delahunta A, Glass E, Kent M.** 2015. *Veterinary neuroanatomy and clinical neurology*, 4th ed., St. Louis, MO: Elsevier, 51-60 p.
7. **Furr M, Reed SM.** 2015. *Equine neurology*, 2nd ed., Ames, Iowa: John Wiley & Sons Inc. 328-342 p.
8. **Getty R, Sisson S, Grossman J.** 1975. *Sisson and Grossman's, The anatomy of the domestic animals*, 5<sup>th</sup>. ed., Philadelphia, Saunders, p. 28-31.
9. **Haines DE, Ovid TI.** 2015. *Neuroanatomía clínica, texto y atlas*, 9<sup>o</sup> ed., Barcelona, Wolters Kluwer Health, 346 p.
10. **Kandel ER.** 2013. *Principles of neural science*, 5th. ed., New York: McGraw-Hill, 1709 p.
11. **Kovacs GG.** 2019. Molecular pathology of neurodegenerative diseases: principles and practice. *J Clin Pathol* 72: 11, 725-735.
12. **Martínez A, Rabano A.** 2002. Anatomía patológica de la enfermedad de Huntigton. *Rev Esp Patol* 35: 4, 517-528.
13. **Montgomery DL, Storts RW.** 1984. Hereditary striatonigral and cerebello-olivary degeneration of the Kerry Blue Terrier. II. Ultrastructural lesions in the caudate nucleus and cerebellar cortex. *J Neuropathol Exp Neurol* 43: 3, 263-275.
14. **Scott EY, Woolard KD, Finno CJ, Murray JD.** 2018. Cerebellar abiotrophy across domestic species. *Cerebellum* 17: 3, 372-379.
15. **Smith BP, Vanmetre D, Pusterla N.** 2010. *Large animal internal medicine*, 4th ed. España: Elsevier, 1868 p.
16. **Valberg SJ et al.** 2015. The equine movement disorder "Shivers" is associated with selective cerebellar purkinje cell axonal degeneration. *Vet Pathol* 52: 6, 1087-1098.
17. **Vite CH et al.** 1996. Atypical disease progression and MR imaging of a Kerry Blue Terrier with cerebellar cortical and extra pyramidal nuclear abiotrophy. *Prog Vet Neurol* 7: 1, 12-15.