

## Diabetes mellitus tipo 1 de presentación súbita inducida por inhibidores del punto de control inmunitario en el tratamiento de cáncer avanzado. Serie de casos

### Sudden onset type 1 diabetes mellitus induced by immune checkpoint inhibitors in the treatment of advanced cancer. Cases report

López Rivera, Arturo; Carulla, Diego; Capó, Adolfo; Rodríguez, Martín

**Arturo López Rivera**

Sanatorio San Carlos, Río Negro, Argentina

**Diego Carulla**

Sanatorio San Carlos, Río Negro, Argentina

**Adolfo Capó**

Centro Oncológico de Integración Regional (COIR),  
Mendoza, Argentina

**Martín Rodríguez**

clindiab@gmail.com

Facultad de Ciencias Médicas, Universidad Nacional  
de Cuyo (UNCuyo), Instituto de Clínica Médica y  
Diabetes, Mendoza, Argentina

#### Revista de la Sociedad Argentina de Diabetes

Sociedad Argentina de Diabetes, Argentina

ISSN: 0325-5247

ISSN-e: 2346-9420

Periodicidad: Cuatrimestral

vol. 57, núm. 2, 2023

editor@revistasad.com

Recepción: 24 Enero 2023

Aprobación: 29 Marzo 2023

URL: <http://portal.amelica.org/ameli/journal/451/4514291005/>

Esta obra está bajo una Licencia Creative Commons Atribución-  
NoComercial-SinDerivar 4.0 Internacional.



Esta obra está bajo una Licencia Creative Commons Atribución-  
NoComercial-SinDerivar 4.0 Internacional.

**Resumen:** Tres pacientes con cáncer avanzado en tratamiento con inhibidores del punto de control inmunitario (*immune checkpoint inhibitors*, ICIs), sin antecedentes de diabetes mellitus (DM), ingresaron al Servicio de Urgencias con poliuria, polidipsia y pérdida de peso, y diagnóstico de cetoacidosis diabética, sin evidencia clínica de infección. Fueron tratados con líquidos e infusión de insulina pasando luego a un régimen de insulina bolo basal que continuó después del alta. Las pruebas de detección de autoanticuerpos para DM resultaron negativas, y se les diagnosticó DM inducida por ICIs, pembrolizumab en dos de ellos y nivolumab en el otro. El propósito de esta serie de casos es demostrar el desarrollo de la DM1 en forma aguda en pacientes tratados con inhibidores de PD-1. Sobre la base de estos casos y la literatura revisada, se buscaron determinar las características clínicas, y sugerir estrategias para la identificación, control, tratamiento precoz y seguimiento de los pacientes tratados con ICIs a fin de minimizar el impacto de la disfunción autoinmune.

**Palabras clave:** diabetes mellitus tipo 1, cetoacidosis diabética, inhibidores del punto de control inmunitario.

**Abstract:** *Three patients with advanced cancer, treated with immune checkpoint inhibitors (ICIs), with no history of diabetes mellitus (DM), were admitted to the Emergency Department with polyuria, polydipsia, and weight loss and a diagnosis of diabetic ketoacidosis without clinical evidence of infection. They were treated with fluids and insulin infusion transitioning to a basal-bolus insulin regimen, which continued after discharge. Autoantibody detection tests for DM were negative and they were diagnosed with DM induced by ICIs, pembrolizumab in two of them, and nivolumab in another. The purpose of this case report is to show the development of DM1 in an acute form in patients treated with PD-1 inhibitors. Based on these cases and the reviewed literature, we seek to identify clinical characteristics and suggest strategies for the proper identification, control, treatment, and follow-up of patients treated with ICIs to minimize the impact of autoimmune dysfunction.*

**Keywords:** diabetes mellitus type 1, diabetic ketoacidosis, immune checkpoint inhibitors.

## INTRODUCCIÓN

La inmunoterapia con inhibidores del punto de control inmunitario (*immune checkpoint inhibitors*, ICIs) ha cambiado el escenario del tratamiento oncológico en general, pero particularmente del cáncer avanzado. Estas terapias consisten en anticuerpos monoclonales que bloquean las vías de señalización inhibitorias y permiten la activación de las células T citotóxicas específicas contra el tumor. Haslam et al., en 2011, informaron que el 1,5% de los pacientes con cánceres avanzados era elegible para recibir un ICIs, mientras que, en 2018, este porcentaje aumentó al 44%<sup>1</sup>.

Los ICIs incluyen: los inhibidores de la proteína 4 asociadas a linfocitos T citotóxicos (CTLA-4, como el ipilimumab); los inhibidores de la molécula de muerte programada (PD-1, como pembrolizumab, nivolumab y cemiplimab) y los inhibidores del ligando 1 de la muerte programada (*programmed death-1 ligand inhibitors* [PD-L1], como atezolizumab, avelumab y durvalumab; Figura 1). Sin embargo, dado que estas vías suelen funcionar para proporcionar autotolerancia inmunitaria, su uso también puede provocar efectos adversos relacionados con el sistema inmune<sup>2</sup>. Los inhibidores de PD-1 aprobados (pembrolizumab y nivolumab) se han asociado a eventos adversos mediados por el sistema inmunitario, incluyendo neumonitis, colitis, hepatitis, hipofisitis, insuficiencia suprarrenal, hipertiroidismo, hipotiroidismo, diabetes mellitus tipo 1 (DM1), nefritis, encefalitis y reacciones cutáneas<sup>3,4</sup>.

Los casos de DM1 pueden tener un inicio fulminante, con cetoacidosis diabética y niveles bajos o indetectables de péptido C. Menos de la mitad posee los autoanticuerpos que se observan en la DM1, sugiriendo una fisiopatología alternativa. Hasta la fecha, el riesgo no puede predecirse por los antecedentes familiares o los autoanticuerpos, por lo cual todos los profesionales de la salud que administren estos medicamentos deben tener en cuenta este efecto adverso y educar a los pacientes adecuadamente<sup>5</sup>.

El propósito de esta serie de casos es mostrar el desarrollo de la DM1 en forma aguda en pacientes tratados con inhibidores de PD-1. Sobre la base de estos casos y la literatura revisada, buscamos determinar las características clínicas, y sugerir estrategias para la identificación, control, tratamiento precoz y seguimiento de los pacientes tratados con ICIs a fin de minimizar el impacto de la disfunción autoinmune.

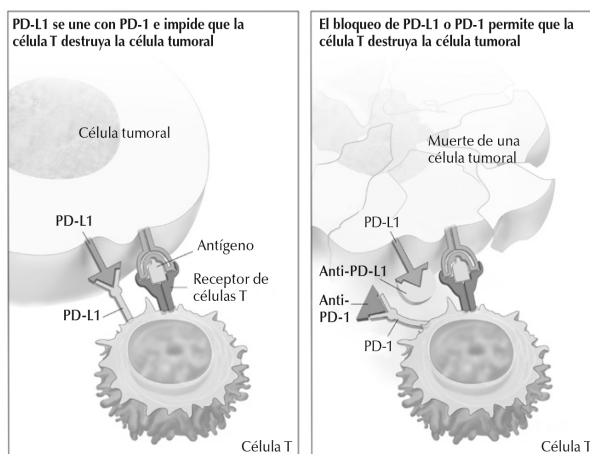


Imagen tomada de la página de acceso libre para información pública del Instituto Nacional del Cáncer de los Estados Unidos: <https://www.cancer.gov/publications/dictionaries/cancer-terms/def/immune-checkpoint-inhibitor>

**Figura 1:** Inhibidores de la molécula de muerte programada (PD-1, como pembrolizumab, nivolumab) e inhibidores del ligando 1 de la muerte programada (PD-L1, como durvalumab).

### FIGURA 1

Inhibidores de la molécula de muerte programada (PD-1, como pembrolizumab, nivolumab) e inhibidores del ligando 1 de la muerte programada (PD-L1, como durvalumab)

Imagen tomada de la página de acceso libre para información pública del Instituto Nacional del Cáncer de los Estados Unidos: <https://www.cancer.gov/publications/dictionaries/cancer-terms/def/immune-checkpoint-inhibitor>

## CASOS CLÍNICOS

Se reportan tres casos de DM1 inmunomediada por ICI. Los pacientes de los casos 1 y 2 fueron diagnosticados y tratados en la ciudad de San Martín de los Andes, Mendoza. La medición de anticuerpos de Bariloche (Río Negro), y la paciente del caso 3, en la ciudad de Mendoza.

### Caso 1

Mujer, de 53 años, con carcinoma escamoso de lengua estadio III. Se sometió a hemiglossectomía y posterior quimiorradioterapia adyuvante. A los 10 meses presentó recaída local, irsecable, por lo que recibió tratamiento con cisplatino/fluorouracilo/cetuximab, sin respuesta y progresión luego de cinco ciclos. Se indicó nivolumab, 15 aplicaciones en total de 240 mg IV, cada 14 días desde febrero de 2018 hasta mayo de 2019 cuando presentó súbitamente polidipsia y poliuria seguidas rápidamente de náuseas y vómitos; ingresó a la unidad de terapia intensiva (UTI) por cuadro de cetoacidosis diabética con glucemia de 789 mg/dl y un pH de 7,09.

### Caso 2

Varón, de 82 años, con carcinoma renal. Se realizó nefrectomía total izquierda con 3 años de buena evolución hasta que en 2022 presentó disnea con una tomografía axial computada (TAC) de tórax con lesiones metastásicas. Inició tratamiento con pembrolizumab. Treinta días después presentó poliuria, polidipsia y náuseas, con glucemia de 732 mg/dl y un pH de 7,05; ingresó a la UTI por cuadro de cetoacidosis diabética.

### Caso 3

Mujer, de 62 años, con cáncer de pulmón de células no pequeñas (CPCNP), sin respuesta a carboplatino/etopósido. Cada 3 semanas recibió seis dosis de pembrolizumab. A los 7 días de la última dosis presentó polidipsia y poliuria, luego vómitos y trastorno de conciencia con una glucemia de 1101 mg/dl y un pH de 7,03, por lo cual fue internada en la UTI por cetoacidosis diabética.

En la Tabla se muestran los demás datos bioquímicos de ingreso a la UTI de los tres pacientes.

En todos los casos hubo buena respuesta al tratamiento con infusión de soluciones isotónicas e insulina endovenosa. Al trasladarlos a la sala general, se continuó con educación diabetológica y se mantuvo el requerimiento constante de insulina.

Al alta se conservó el esquema insulínico con análogos basales y bolos.

Los tres casos se interpretaron como DM1 inmunomediada por ICIs. La medición de anticuerpos iniciales (anti GAD y anti IA-2) dieron resultados negativos en los tres pacientes. La paciente del caso 1, 3 meses después positivizó los anticuerpos IA-2 anti tirosina fosfatasa, siendo altamente positivos. Ninguno de los pacientes tenía antecedentes familiares ni personales para enfermedades endocrinas o autoinmunes.

En los 3 pacientes la TSH (thyroid-stimulating hormone) fue normal y los anticuerpos anti tiroperoxidasa negativos. En la paciente del caso 3 también se midió cortisol y ACTH (adrenocorticotropic hormone) con resultados normales.

Los pacientes no presentaron ningún otro signo ni síntoma, ni alteraciones de laboratorio que justificaran el estudio de otras alteraciones endocrinas.

**TABLA**  
Datos bioquímicos de ingreso de los tres pacientes.

	Caso 1	Caso 2	Caso 3
Glucemia mg/dL	789	732	1101
pH	7,09	7,25	7,03
HCO <sub>3</sub> mmol/L	5	11	7
pCO <sub>2</sub> mmHg	16	26	26
Cetonemia método cualitativo	~13 mmol/L	~13 mmol/L	No determinada
Creatinina mg/dL	2,51	2,01	3,7
Anion Gap mEq/L	44	34	33
Péptido C ng/mL	<0,3	<0,3	<0,3
Ac anti GAD	Negativos	Negativos	Negativos
Ac anti IA-2	Negativos	Negativos	Negativos
HbA1c %	6,3	6,1	8,1

**Tabla:** Datos bioquímicos de ingreso de los tres pacientes.

## DISCUSIÓN

La DM inducida por ICIs anti PD-1 es rara y ocurre en el 0,4% de los pacientes<sup>6,7</sup>. En una revisión sistemática de 2021, Smith et al. analizaron los casos reportados en la literatura de eventos adversos atribuidos a ICIs; hallaron 265 diferentes eventos adversos, de los cuales los endocrinos fueron los más frecuentes y dentro de ellos el más común fue la DM1 (71 casos en 62 publicaciones)<sup>1</sup>.

El tiempo desde el inicio de la terapia hasta el desarrollo de la DM manifiesta varía de semanas a meses después del comienzo de la inmunoterapia anti PD-1<sup>8</sup>. La presencia de autoanticuerpos solo se ha demostrado en la mitad de los casos, a diferencia del >90% en los casos de DM1 clásica<sup>9</sup>.

Una HbA1c del 6,3%, 6,1% y 8,1% al comienzo en los pacientes de los tres casos, discordante con la severa hiperglucemia y péptido C ausente, reflejan el ataque hiperagudo y severo a las células beta. Actualmente no existen pautas establecidas para que los médicos las apliquen al seguimiento de las personas que comienzan la terapia con estos agentes. Se han identificado varios factores que se cree que aumentan el riesgo de un paciente de desarrollar DM inducida por ICIs, incluidos los antecedentes personales o familiares de enfermedades autoinmunes y la presencia de otros eventos adversos relacionados con la inmunidad, más comúnmente tiroiditis. Los pacientes que reciben una combinación de inmunoterapias, o con antecedentes de tratamiento con otras inmunoterapias, también parecen tener un mayor riesgo<sup>10</sup>.

En nuestra serie no encontramos estas asociaciones. Algunos informes de casos sugieren una asociación con haplotipos de clase II de alto riesgo de DM1 en DM inducida por ICIs, pero otros indicaron que no hay asociación o que la DM inducida por ICIs también ocurre en pacientes con haplotipos “protectores”<sup>10</sup>.

## CONCLUSIONES

La DM1 relacionada con ICIs es una urgencia metabólica rara, pero potencialmente mortal y, al igual que con otras endocrinopatías, tiende a ser irreversible<sup>11</sup>. Con el creciente uso de los ICIs en el manejo del cáncer, es probable que aumente la incidencia de esta complicación. Actualmente la conducta preventiva más importante es asegurar que el personal de salud interviniente la reconozca y que los pacientes tratados con ICIs reciban educación sobre los eventuales síntomas y signos de la hiperglucemia y de la cetoacidosis para promover un diagnóstico y tratamiento precoces.

## BIBLIOGRAFÍA

- I. Smith CJ, Almodallal Y, Jatoui A. Rare adverse events with programmed death-1 and programmed death-1 ligand inhibitors. Justification and rationale for a systematic review. *Curr Oncol Rep* 2021;23:86.
- II. Spain L, Diem S, Larkin J. Management of toxicities of immune checkpoint inhibitors. *Cancer Treat Rev* 2016;44:51-60.
- III. Bristol-Myers Squibb. Opdivo. (package insert). Princeton, New Jersey: Bristol-Myers Squibb; 2018.
- IV. Merck Sharpe and Dohme Company. Keytruda. (package insert). Whitehouse Station, New Jersey: Merck Sharpe and Dohme Company; 2016.
- V. ElSayed NA, Aleppo G, Aroda VR, et al. Classification and diagnosis of diabetes: Standards of Care in Diabetes 2023. *Diabetes Care* 2023;46(Suppl. 1):S19-S40.
- VI. de Filette J, Andreescu CE, Cools F, Bravenboer B, Velkeniers B. A systematic review and meta-analysis of endocrine-related adverse events associated with immune checkpoint inhibitors. *Horm Metab Res* 2019;51:145-156.
- VII. Stamatouli AM, Quandt Z, Perdigoto AL, et al. Collateral damage: insulin-dependent diabetes induced with checkpoint inhibitors. *Diabetes* 2018;67:1471-80.
- VIII. Hughes J, Vudattu N, Sznol M, et al. Precipitation of autoimmune diabetes with anti-PD-1 immunotherapy. *Diabetes Care* 2015;38:e55-e57.
- IX. Quandt Z, Young A, Anderson M. Immune checkpoint inhibitor diabetes mellitus: a novel form of autoimmune diabetes. *Clin Exp Immunol* 2020;200:131-140.
- X. Irani AZ, Almuwais A, Gibbons H. Immune checkpoint inhibitor-induced diabetes mellitus with pembrolizumab. *BMJ Case Rep* 2022;15:e245846. doi:10.1136/bcr-2021-245846.
- XI. Nogueira E, Newsom-Davis T, Morganstein DL. Immunotherapy-induced endocrinopathies: assessment, management, and monitoring. *Ther Adv Endocrinol Metab* 2019;10:2042018819896182.