



Casos clínicos

Actinomicosis orofaríngea complicada secundaria al tratamiento farmacológico

Complicated oropharyngeal actinomycosis secondary to pharmacotherapy

Elena Sánchez Legaza

Médica, Servicio de Otorrinolaringología, Hospital Puerta del Mar, Cádiz, España

Alejandro Pozo Sánchez, Enfermero, Servicio de Otorrinolaringología,

Hospital Puerta del Mar, Cádiz, España

Abstract

Anti-tumor necrosis factor (TNF)- α treatment is an effective therapeutic option in intestinal inflammatory chronic disease in cases of the ineffectiveness of other drugs, but it promotes the development of opportunistic infections in their severe forms, due to the profound suppression of T-cell mediated immunity it produces. Among the most frequent are bacterial granulomatous infections, such as mycobacteria (especially tuberculosis), and fungal infections. Actinomycosis is a rare suppurative granulomatous chronic opportunistic infection, which in states of immunosuppression, such as the one caused after treatment with TNF blockers, is complicated by more severe clinical pictures. We present the clinical case, not previously described, of cervicofacial actinomycosis complicated with pneumonia, secondary to treatment with adalimumab in a patient with Crohn's disease.

Keywords: actinomycosis, cervicofacial infection, anti-TNF- α , adalimumab, Crohn's disease, treatment, intestinal inflammatory disease

Resumen

El tratamiento con anticuerpos anti-factor de necrosis tumoral (TNF) es una opción terapéutica efectiva en la enfermedad inflamatoria crónica intestinal, en casos de ineficacia a otros fármacos, pero favorece la aparición de infecciones oportunistas en sus formas graves, debido a la gran inmunodepresión de células T que produce. Entre las más frecuentes se encuentran las infecciones granulomatosas bacterianas, como las causadas por micobacterias (en la que se destaca la tuberculosis), y las fúngicas. La actinomicosis es una infección oportunista crónica, granulomatosa, supurativa e infrecuente que, en estados de inmunosupresión, como el provocado tras el tratamiento con anticuerpos monoclonales anti-TNF, puede complicarse con cuadros clínicos más graves. Se presenta el caso clínico, no descrito anteriormente, de actinomicosis cervicofacial complicada con neumonía, secundaria al tratamiento con adalimumab, en una paciente con enfermedad de Crohn.

Palabras clave: actinomicosis, infección cervicofacial, anti-TNF- α , adalimumab, enfermedad de Crohn, tratamiento, enfermedad inflamatoria intestinal

Acceda a este artículo en siicsalud

<https://www.siicsalud.com/dato/casico.php/173309>



+ Especialidades médicas relacionadas, producción bibliográfica y referencias profesionales de los autores.



www.dx.doi.org/10.21840/siic/173309

Introducción

Los agentes bloqueantes del factor de necrosis tumoral alfa (TNF- α), como infliximab, adalimumab y etanercept, son anticuerpos monoclonales inhibidores de citoquinas proinflamatorias, anti-factor de necrosis tumoral, utilizados en enfermedades autoinmunes inflamatorias crónicas (EIC), como la enfermedad inflamatoria intestinal, y las enfermedades reumáticas (artritis reumatoidea y psoriásica, espondilitis anquilosante), en las que no se controlan sus manifestaciones graves con otros fármacos como la azatioprina o la mesalazina, entre otros. La citoquina TNF interviene en la defensa contra patógenos intracelulares, de ahí que entre sus efectos secundarios se encuentra el riesgo de presentar infecciones, tanto por microorganismos

convencionales como por patógenos oportunistas, debido a la profunda supresión de la inmunidad mediada por las células T que producen.^{1,2} Las infecciones oportunistas que ocasionan más frecuentemente son: tuberculosis, micobacteriosis atípicas, listeriosis, nocardiosis, rhodococosis, brucelosis, leishmaniasis, neumocistosis y rickettsiosis,³ así como infecciones por hongos levaduriformes (candidiasis y criptococosis), filamentosos (aspergilosis y cigomicosis) y dimorfos (histoplasmosis).²

En el análisis del registro *Crohn's Therapy, Resource, Evaluation, and Assessment Tool* (TREAT), una de las bases de datos más amplias sobre seguimiento y evaluación del uso de tratamientos biológicos en pacientes con enfermedad inflamatoria intestinal, el riesgo de presentar infecciones es dependiente de la naturaleza de la molécula, de su farmacocinética, del mecanismo de acción y de la dosis administrada.

Algunos estudios indican que el uso de infliximab se relaciona con mayor índice de complicaciones infecciosas, comparado con el empleo de otros anti-TNF, como el etanercept (en los pacientes tratados con infliximab aumenta 3.25 veces el riesgo de infección granulomatosa, en comparación con los tratados con etanercept), y con inicio del cuadro clínico más precoz con el infliximab (menos de 3 meses, respecto del etanercept que dura más de 11 meses), lo que indica que el poder de reactivación de

las infecciones latentes es mayor en el caso del infliximab que con el etanercept.⁴

La mayor parte de las infecciones por oportunistas (hasta el 70%); ocurren en los 3 primeros meses del inicio del tratamiento con inmunosupresores, sobre todo en aquel con corticoides (98%), y la neumonía fue la forma de presentación clínica más frecuente, pues manifiesta mayor tropismo por la localización pulmonar, rinosinusal y órbito-cerebral. Presentan una mortalidad elevada por el efecto aditivo entre varios patógenos y otros factores del huésped. Este cuadro aparece sobre todo en pacientes tratados con infliximab (80%), y en menor proporción en los tratados con adalimumab y etanercept.⁵ Así, ante la aparición de lesiones pulmonares nodulares, ocasionalmente cavitadas, en individuos que reciben infliximab u otros antagonistas del TNF- α , se debe descartar una causa infecciosa, sobre todo las infecciones granulomatosas bacterianas (tuberculosis y actinomycosis) o fúngicas de carácter oportunista, e incluso sospechar la posibilidad de la coexistencia de más de uno de estos patógenos, cuando no se consigue la mejoría clínica esperada tras el tratamiento apropiado. Las condiciones de riesgo que lo favorecen son: exposición ambiental, colonización por hongos patógenos, antecedente de aspergilosis invasiva o de infecciones por otros mohos, enfermedad de injerto contra huésped, viajes a áreas geográficas de alto riesgo para micosis endémicas, así como las actividades ocupacionales, deportivas o de ocio de alto riesgo.

Las infecciones descritas vinculadas con el tratamiento con infliximab incluyen tuberculosis (*Mycobacterium tuberculosis* y *M. avium*), lepra, criptococosis, coccidioidomycosis, histoplasmosis, aspergilosis, candidiasis, neumonía por *Pneumocystis carinii* (*jiroveci*), listeriosis y legionelosis.^{6,7}

■ Caso clínico

Paciente mujer, de 47 años, sin antecedentes personales de interés, que es remitida a consultas por el Servicio de Digestivo para valorar molestias orofaríngeas y descartar síndrome linfoproliferativo, pues presenta varias adenopatías laterocervicales submandibulares subcéntricas bilaterales, paratraqueal derecha, y una de 2 cm en área II B derecha, halladas en la tomografía computarizada (TC) cervical (Figura 1).

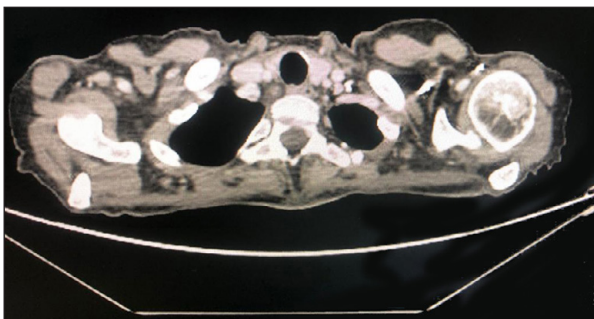


Figura 1. En la tomografía computarizada cervicotorácica se aprecia aumento de tejido linfoidal a nivel faríngeo y adenopatías cervicales subcéntricas bilaterales y paratraqueales.

Está en estudio y tratamiento por enfermedad inflamatoria intestinal crónica, con compromiso pancolónico y actividad inflamatoria intestinal grave, probablemente en relación con la enfermedad de Crohn; inició tratamiento con adalimumab junto con mesalazina en febrero, el cual requirió intensificarse en abril ante la ausencia de respues-

ta y el empeoramiento de la enfermedad perianal con absceso intramural de 24 x12 mm en el canal anal. A los 5 meses del inicio del tratamiento comenzó con molestias orofaríngeas.

A la exploración con nasofibrolaringoscopia, se aprecia hipertrofia amigdalilar bilateral, eritema de cavidad oral y palpación de adenopatías, sobre todo laterocervical derecha. Se toma biopsia de la amígdala para descartar enfermedad de Crohn, mostrando el estudio histológico infección por *Actinomyces israelii* (Figura 2), por lo que se pauta amoxicilina 500 mg/8 h, que provoca mejoría subjetiva.

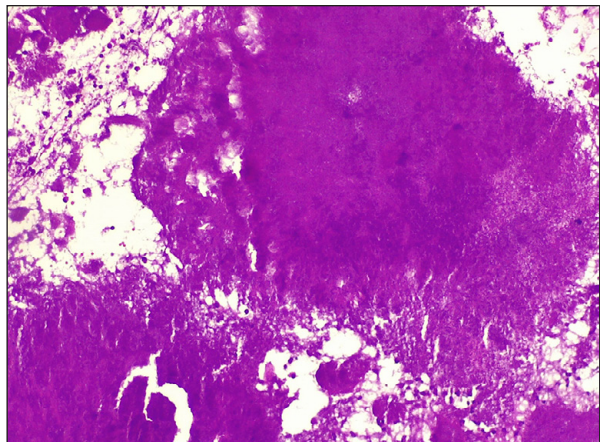


Figura 2. Con la tinción de hematoxilina y eosina se aprecia conglomerado de microorganismos con granos de azufre (400x).

Además, en la TC torácica se aprecian infiltrados en ápices pulmonares y parenquimatosos en el lóbulo superior derecho (LSD), con bronquiectasias. A pesar de la mejoría, se contacta con el Servicio de Infecciosas; se decide quitar la adenopatía laterocervical derecha, mediante cervicotomía con anestesia general, con resultado de ganglio reactivo a infección por actinomicas, y continuar con la amoxicilina 500 mg/8 h hasta completar de 6 a 12 meses.

Continúa con diarrea y molestias abdominales, y en la colonoscopia se aprecia persistencia de la actividad inflamatoria rectal, sin síntomas perianales; en la ecografía gastrointestinal persiste una alteración inflamatoria intestinal, a pesar de la intensificación con adalimumab. Ante la falta de mejoría del cuadro y la presencia de infección oportunista por *Actinomyces*, se retira el adalimumab y se cambia a ustekinumab (biológico con distinta diana terapéutica y menor riesgo de infecciones), que produce mejoría clínica leve (menos molestias abdominales, sin diarrea).

Se toma biopsia intestinal para reacción en cadena de la polimerasa (PCR) de citomegalovirus (CMV) y *Actinomyces*, con resultado negativo para ambos gérmenes patógenos.

Al año del tratamiento con ustekinumab, persisten la diarrea y las molestias intestinales, con cuadros oclusivos, por lo que se decide retirar este fármaco y pautar un nuevo anticuerpo monoclonal humanizado tipo IgG TNF, el vedolizumab (que le mejoró el dolor abdominal y la diarrea), y la resección quirúrgica de la estenosis colónica. Tras dos años con vedolizumab, la paciente se encuentra estable, sin ninguna infección asociada.

■ Discusión

La actinomycosis es una infección granulomatosa supurativa crónica, causada por microorganismos del género *Actinomyces*, comensal de la orofaringe, el tracto

gastrointestinal y el tracto genital femenino. Suele tener baja patogenicidad, y requiere varios factores para actuar como patógeno: traumatismos gíngivo-dentarios, inmunodepresión, tratamiento con quimioterapia y esteroides, diabetes, mala higiene bucodentaria y coinfección con otros patógenos. Entre las especies de *Actinomyces* implicadas se encuentran *A. israelii* (el más frecuente aislado en seres humanos) y *A. meyeri* (en el 50% de los casos afecta a los pulmones y tiene mayor propensión a la diseminación).

Suele presentarse como una infiltración crónica, lentamente progresiva, o una inflamación más aguda y rápidamente progresiva. En la actualidad, es poco frecuente, pero fue común en la era preantibiótica.⁸

La forma de presentación más frecuente es la cervicofacial (hasta el 55% en frecuencia), caracterizada por inflamación crónica de los tejidos blandos y formación de fistulas por las que fluyen "granos blanco-amarillentos" típicos; dicha infección puede extenderse directamente a los músculos y huesos adyacentes, y requiere el diagnóstico diferencial con enfermedades productoras de abscesos por otras bacterias típicas, quistes, neoplasias, tuberculosis o nocardiosis.⁹ Otras formas de presentación son la gastrointestinal (25%, que suele estar asociada con apendicitis perforada o uso prolongado de dispositivo intrauterino [DIU]), la pulmonar (20%) y la diseminada, que es excepcional.¹⁰

La actinomicosis pulmonar simula neumonía indolente con fiebre, pérdida de peso, tos, esputo y dolor torácico. No presenta manifestaciones radiográficas específicas, pero las lesiones, que afectan a la pared torácica y la pleura con destrucción de los huesos adyacentes, son altamente sospechosas.

Suele diagnosticarse tardíamente por su similitud con diversas etiologías, tales como neoplasias, tuberculosis o infecciones micóticas con erosión ósea, con las que habría que realizar diagnóstico diferencial.¹¹

El cultivo de *Actinomyces* resulta extremadamente difícil debido a su naturaleza anaeróbica (requiere hasta 14 días de incubación anaeróbica estricta), el sobrecrecimiento bacteriano aeróbico y anaeróbico, o el posible efecto supresor de una terapia antimicrobiana previa; por eso, un cultivo positivo de actinomicosis no implica su diagnóstico, ni un cultivo negativo lo excluye. Los cultivos de especies de *Actinomyces* suelen ir acompañados de otros

organismos, como *Actinobacillus actinomycetemcomitans*, *Eikenella corrodens*, *Fusobacterium* y especies de *Bacteroides*, ya que facilitan su infección al establecer un entorno microaerófilo.¹² Al no ser los gránulos específicos de la actinomicosis, el diagnóstico definitivo debe realizarse mediante histopatología (aislamiento directo de los organismos a partir de pus, tejido o gránulos de azufre), después de la exéresis, la aspiración con aguja fina o la biopsia.

Todas las formas de actinomicosis se tratan con dosis altas de penicilina G intravenosa durante 2 a 6 semanas, seguidas de penicilina V oral. El tratamiento quirúrgico puede ser necesario si hay tejido necrótico extenso, tractos sinusales o fístulas, o si los enfermos no responden al tratamiento médico correcto.¹³

En pacientes con enfermedad de Crohn tratados con infliximab se han observado infecciones monomicrobianas, producidas por *Aspergillus* spp. o por *Nocardia* spp., de forma individualizada, sin referir casos de coinfección simultánea por ambos tipos de microorganismos.

■ Conclusiones

El tratamiento con anticuerpos monoclonales anti-TNF- α constituye una opción terapéutica eficaz en el contexto de la EIC con manifestaciones graves no controladas por otros fármacos, aunque sigue comportando un riesgo de infecciones oportunistas graves. Debido a esto, al pautarse requieren una vigilancia estrecha de las complicaciones infecciosas y aplicar un tratamiento precoz y adecuado de estas últimas. Es más frecuente en enfermos tratados con infliximab, razón por la que se debe individualizar y elegir el anticuerpo anti-TNF- α en función de las comorbilidades del paciente. Además, se debe enfatizar la necesidad de mantener un alto nivel de sospecha de infecciones oportunistas y descartar las más frecuentes, como la tuberculosis y la actinomicosis en pacientes con síntomas respiratorios que reciben tratamiento anti-TNF- α , con el fin de diagnosticarlas precozmente y prevenir las complicaciones potencialmente peligrosas.

En el caso de actinomicosis que no mejora con el tratamiento adecuado, debe sospecharse la posible resistencia de la flora polimicrobiana acompañante o la existencia de un absceso no drenado. El diagnóstico final debe hacerse sobre la base de los hallazgos clínicos, junto con los hallazgos bacteriológicos o histopatológicos.

Copyright © Sociedad Iberoamericana de Información Científica (SIIC), 2023
www.sicisalud.com

Los autores no manifiestan conflictos de interés.

Bibliografía

- Gardam MA, Keystone EC, Menzies R, Manners S, Skamene E, Long R, et al. Anti-tumor necrosis factor agents and tuberculosis risk: mechanisms of action and clinical management. *Lancet Infect Dis* 3:148-155, 2003.
- Aleric I, Katalinic D, Vcev A, Brinar M. Pulmonary actinomycosis coexisting with intestinal tuberculosis as a complication of adalimumab treatment for Crohn's disease. *Acta Gastroenterol Belg* 80(4):544-546, 2017.
- Santos-Antunes J, Nunes AC, Macedo G. Mediterranean spotted fever in a patient with Crohn's disease under adalimumab: First case report and review of the literature. *Gastroenterol Hepatol* 38(6):379-380, 2015.

- Ferrer Bradley I, Maroto Arce N, Mora Escrig M, Hinojosa Del Val J. Pulmonary aspergillosis in a Crohn's disease patient receiving adalimumab and steroid therapy. *Gastroenterol Hepatol*; 42(6):387-388, 2019.
- Cohen RD, Bowie WR, Enns R, Flint J, Fitzgerald JM. Pulmonary actinomycosis complicating infliximab therapy for Crohn's disease. *Thorax* 62(11):1013-1014, 2007.
- Kim ES, Song GA, Cho KB, Park KS, Kim KO, Jang BI, et al. Significant risk and associated factors of active tuberculosis infection in Korean patients with inflammatory bowel disease using anti-TNF agents. *World J Gastroenterol* 21(11):3308-3316, 2015.
- Blanco Pérez JJ, Aranda Torres A, Pego Reigosa JM, Núñez Delgado M, Temes Montes E, Guerra Vales JL. Tuberculosis pulmo-

nar en relación con adalimumab: estudio de 3 casos [Pulmonary tuberculosis associated to adalimumab: a study of 3 cases]. *Arch Bronconeumol* 46(4):203-205, 2010.

8. Moghimi M, Salentijn E, Debets-Ossenkop Y, Karagozoglu KH, Forouzanfar T. Treatment of cervicofacial actinomycosis: a report of 19 cases and review of literature. *Med Oral Patol Oral Cir Bucal* 18(4): e627-e632, 2013.

9. Boumaza A, Mezouar S, Bardou M, Raoult D, Mège JL, Desnues B. Tumor necrosis factor inhibitors exacerbate whipple's disease by reprogramming macrophage and inducing apoptosis. *Front Immunol* 12:667357, 2021.

10. Cunha F, Sousa DL, Trindade L, Duque V. Disseminated cutaneous *Actinomyces bovis* infection in an immunocompromised host: case report and review of the literature. *BMC Infect Dis* 22(1):310, 2022.

11. Carbone J, Perez-Rojas J, Farmiento E. Infectious pulmonary complications in patients treated with anti-TNF alpha monoclonal antibodies and soluble TNF receptor. *Curr Infect Dis Rep* 11:229-236, 2009.

12. Salavert M, Bastida G, Pemán J, Nos P. Coinfección oportunista durante el tratamiento con infliximab (antifactor de necrosis tumoral alfa) en un paciente con enfermedad de Crohn [Opportunistic co-infection in a patient with Crohn's disease during infliximab (anti-TNFalpha) therapy]. *Rev Iberoam Micol* 26(3):213-217, 2009.

13. Conrad A, Neven B, Mahlaoui N, et al. Infections in patients with chronic granulomatous disease treated with tumor necrosis factor alpha blockers for inflammatory complications. *J Clin Immunol* 41:185-193, 2021.

Información relevante

Actinomicosis orofaríngea complicada secundaria al tratamiento farmacológico

Respecto a la autora

Elena Sánchez Legaza. Doctora *Cum Laude* en Otorrinolaringología por la Universidad de Málaga. Experta en diagnóstico y rehabilitación en hipoacusia infantil. Experta en Medicina Naturista. Máster en Salud Pública. Cursos de especialización en rinitis alérgica, vértigo, otología, patología nasosinusal, cáncer de cabeza y cuello. Ha asistido a congresos nacionales e internacionales de otorrinolaringología.

Respecto al caso clínico

El tratamiento con anticuerpos monoclonales anti-TNF- α , constituye una opción terapéutica eficaz en el contexto de las enfermedades autoinmunes inflamatorias crónicas con manifestaciones graves, aunque pueden complicarse con infecciones oportunistas graves como la actinomicosis, por lo que requiere una vigilancia estrecha para aplicar un tratamiento precoz y elegir el anti-TNF- α más adecuado en función de sus comorbilidades.

La autora pregunta

El tratamiento con anticuerpos monoclonales anti-factor de necrosis tumoral alfa (TNF- α) constituye una opción terapéutica eficaz en enfermedades autoinmunes inflamatorias crónicas con manifestaciones graves no controladas por otros fármacos, pero pueden complicarse con infecciones oportunistas graves, como las infecciones granulomatosas bacterianas y fúngicas, por lo que requiere una vigilancia estrecha para aplicar un tratamiento precoz.

¿Qué caracteriza a la actinomicosis orofaríngea?

- A**) Infección granulomatosa supurativa crónica frecuente de la vía aereodigestiva.
- B**) Desencadenada por traumatismos gingivo-dentarios, inmunodepresión farmacológica, diabetes y coinfección.
- C**) Es autolimitada, con manifestaciones específicas.
- D**) Suele diagnosticarse precozmente y su cultivo es fácil.
- E**) Ninguna de las anteriores es correcta.

Corrobre su respuesta: www.siicsalud.com/dato/evaluacioneshtm.php/173309

Palabras clave

actinomicosis, infección cervicofacial, anti-TNF- α , adalimumab, enfermedad de Crohn, tratamiento, enfermedad inflamatoria intestinal

Keywords

actinomycosis, cervicofacial infection, anti-TNF- α , adalimumab, Crohn's disease, treatment, intestinal inflammatory disease

Lista de abreviaturas y siglas

CMV, citomegalovirus; DIU, dispositivo intrauterino; EIC, enfermedades autoinmunes inflamatorias crónicas; LSD, lóbulo superior derecho; PCR, reacción en cadena de la polimerasa; TC, tomografía computarizada; TNF, factor de necrosis tumoral; TREAT, *Crohn's Therapy, Resource, Evaluation, and Assessment Tool*.

Cómo citar

Sánchez Legaza E, Pozo Sánchez A. Actinomicosis orofaríngea complicada secundaria al tratamiento farmacológico. *Salud i Ciencia* 25(6):345-9, Ago-Sept 2023.

How to cite

Sánchez Legaza E, Pozo Sánchez A. Complicated oropharyngeal actinomycosis secondary to pharmacotherapy. Salud i Ciencia 25(6):345-9, Ago-Sept 2023.

Orientación

Tratamiento

Conexiones temáticas

